


Mujer de 47 años con dolor abdominal, síndrome constitucional y debilidad en MMII.



Consulta externa de Medicina Interna:

◎ Antecedentes personales:

- Dislipemia.
- Perimenopáusica.
- No hábitos tóxicos.No alergias
- Clínica de debilidad en MMII estudiada con Doppler sin hallazgos.
- IQ: Colectectomizada. Esclerosis de varices reticulares en MII (Enero 2013).

◎ Antecedentes familiares.

- Madre con trombosis venosa profunda en 2 ocasiones . Cáncer de Estómago
- Hermana con TVP a los 50 años.

◎ Tratamiento previo:

- Omeprazol 20 mg, Atorvastatina 40 mg.

• Enfermedad actual:

Dolor abdominal de meses de evolución.



La paciente refería empeoramiento de la debilidad
de MMII tras sobreesfuerzo:
VIAJE A JORDANIA.

• Exploración Física:

- Desnutrición proteicocalórica.
- Bien hidratada, coloreada y perfundida.
- Afebril.
- Exploración neurológica normal.
- Eupneica sin aporte.
- TA en MSD 146/75 mmHg; TA en MSI 142/71 mmHg.
- Auscultación resp: BMV bilateral sin ruidos patológicos.
- Auscultación cardíaca: Normal
- No soplos carotídeos.
- Abdomen: Doloroso sin signos peritonismo.
- MMII: No lesiones tróficas ni edemas. No Raynaud. Fuerza y sensibilidad conservados. Reflejos osteotendinosos normales.
- Pulso pedios presentes ligeramente disminuidos.

•Pruebas complementarias que aporta la paciente de centro privado:

- ◉ Hemograma: Serie roja normal. Serie blanca normal salvo con discreta linfopenia. Plaquetas normales.
- ◉ VSG aumentada: 62.
- ◉ PCR aumentada: 48.
- ◉ BQ: Glucosa, urea, creatinina normales. Perfil hepático normal. LDH 191, Albúmina 3,6. Metabolismo del Fe normal.
- ◉ GASTROSCOPIA: Sin hallazgos.
- ◉ TEST H.PYLORI: Negativo.

SÍNDROME CONSTITUCIONAL

Astenia, anorexia y pérdida de peso significativa (más del 5% del peso en mínimo 6 meses).

ANAMNESIS

EXPLORACIÓN FÍSICA

PRUEBAS BÁSICAS:

- Bioquímica sanguínea
- Hemograma
- Función tiroidea
- VSG
- Rx tórax

TRATAMIENTO SEGÚN ETIOLOGÍA

SI

¿DIAGNÓSTICO DEFINIDO?

REEVALUAR 1-2 MESES

NO

INDIVIDUALIZAR

COMPLETAR ESTUDIO SEGÚN SOSPECHA CLÍNICA

ANEMIA FERROPÉNICA

- Marcadores tumorales
- Estudio de celiaquía
- Gastroscofia/ Colonoscopia (consenso MI)
- Orina

FIEBRE

- PCR
- Serología: VIH, VHB-C, LUES, CMV, VEB, Brucella
- Mantoux
- Parásitos en heces

SINTOMATOLOGÍA DIGESTIVA

- Dispepsia
- Cambios en hábito intestinal

- Estudio de celiaquía
- Vit B12, Ac fólico
- Gastroscofia/Colonoscopia (consenso MI)

SINTOMATOLOGÍA SISTÉMICA

- Artralgias/Artritis
- Aftas
- Sd Seco
- Fotosensibilidad

- Estudio inmunológico (ANA, FR, ECA)

DEPRESIÓN

TRATAMIENTO SEGÚN ETIOLOGÍA

REEVALUAR 1-2 MESES

DERIVAR A SALUD MENTAL

DERIVAR A MED. INTERNA SEGÚN ZBS

NO

¿DIAGNÓSTICO DEFINIDO?

SI

TRATAMIENTO SEGÚN ETIOLOGÍA

DERIVAR A MED. INTERNA SEGÚN ZBS



¿POSIBLES
DIAGNÓSTICOS?



- Diagnóstico diferencial:

- PROCESOS DIGESTIVOS:

- Úlcera péptica o Gastritis crónica (H.pylori).
- Pancreatitis.
- Hepatitis no infecciosa.
- EII.
- Obstrucción intestinal.

- PROCESOS INFECCIOSOS:

- Gastroenteritis infecciosa (Diarrea del viajero)*.
- Hepatitis víricas: VHC, VHB, VHA*.
- CMV, VEB.
- VIH
- Sífilis, aortitis inflamatoria por Sífilis*.
- TBC, aortitis inflamatoria por TBC*.

○ PROCESOS NEOPLÁSICOS ABDOMINALES:

- Carcinoma gástrico.
- Carcinoma pancreático.
- Hepatocarcinoma/ Colangiocarcinoma.
- Carcinoma renal.
- Neoplasias de colon.
- Tumores ginecológicos.
- Etc.

○ PATOLOGÍAS VASCULARES:

- Ateromatosis generalizada.
- Trombofilias.
- Tromboangeitis obliterante o Buerger.

○ COLAGENOPATÍAS:

- Artritis Reumatoide.
- Espondiloartropatías.
- Behçet.
- Polimiositis y Dermatomiositis.
- LES y Sd antifosfolípido.
- Enfermedad mixta del tejido conectivo
- Esclerodermia.
- Crioglobulinemias
- Vasculitis.

- Pruebas complementarias solicitadas en la 1ª consulta de MI:

- **Hemograma:** Serie roja normal. Serie blanca normal salvo leve linfopenia. Plaquetas normales.
- **BQ:** normal.
- **VSG:** Elevado (99)
- **PCR:** Elevada (48 mg/L)
- **B-2-Microglobulina:** Elevada (2,56 mg/L)
- **Vitamina B12 y Acido Fólico:** Normal
- **Perfil Celiaquía, Serología VHC, VHB, CMV, VEB, VIH:** negativos

- Pruebas complementarias solicitadas en la 1ª consulta de MI II:
 - **Marcadores Tumorales (CEA; Ca 19.9; Ca 12,5 ;CA 153; Alfafetoproteina) : normales**
 - **Factor Reumatoide: Negativo**
 - **Autoanticuerpos: ANA, ANCA, Anti-DNA: Negativos.**
 - **Estudio de trombofilia: Normal.**
 - **Mantoux: negativo**
 - **Sifilis: Negativo**
 - **Sedimento orina: 39 leucocitos/campo, resto normal.**
 - **Urocultivo: negativo**

En la 1ª CCEE se cita para revisión al mes.



EMPEORAMIENTO DE SU CLÍNICA



INGRESO

- Pruebas complementarias en planta:
 - **Ecografía abdominal:** mioma uterino conocido de 2,5 cm.
 - **Ileocolonoscopia:** SIN ALTERACIONES.

- Pruebas complementarias en planta II:

- **TAC abdominal con contraste :**

ESTENOSIS FILIFORME DE ARTERIA RENAL PRINCIPAL IZQUIERDA *con disminución segmentaria del tamaño, grosor cortical y perfusión (hipoperfusión) afectando al polo superior y medio con preservación del polo inferior izquierdo justificado por una irrigación arterial accesoria del segmento inferior.*

ENGROSAMIENTO CONCÉNTRICO PARED AORTA ABDOMINAL desde el origen de la arteria renal derecha con afectación de ambas arterias iliacas , mayor grado izquierda con disminución segmentaria del calibre vascular aunque sin estenosis significativas, los hallazgos pudieran encontrarse en relación con una ateromatosis difusa sin poder descartar origen inflamatorio.

Paniculitis inespecífica en raíz de mesenterio.

- **Ecocordio TT:** Insuficiencia mitral ligera secundaria a prolapso valvular. Sin otras alteraciones.
- **Ecodoppler TSA:** Estudio Doppler de territorios supraaórticos y vertebrales sin hallazgos.

- Diagnóstico diferencial:

- PROCESOS DIGESTIVOS:

- Úlcera péptica o Gastritis crónica (H.pylori).
- Pancreatitis.
- Hepatitis no infecciosa.
- EII.

- PROCESOS INFECCIOSOS:




- Gastroenteritis infecciosa (Diarrea del viajero)*.
- Hepatitis víricas: VHC, VHB, VHA*.
- CMV, VEB.
- Sífilis, aortitis inflamatoria por Sífilis*.
- TBC, aortitis inflamatoria por TBC*.

○ PROCESOS NEOPLÁSICOS ABDOMINALES:


- Carcinoma gástrico.
- Carcinoma pancreático.
- Hepatocarcinoma/ Colangiocarcinoma.
- Carcinoma renal.
- Neoplasias de colon.
- Tumores ginecológicos.
- Etc.



○ PATOLOGÍAS VASCULARES:

- Ateromatosis generalizada. 
- Trombofilias 
- Tromboangeítis obliterante o Buerger. 

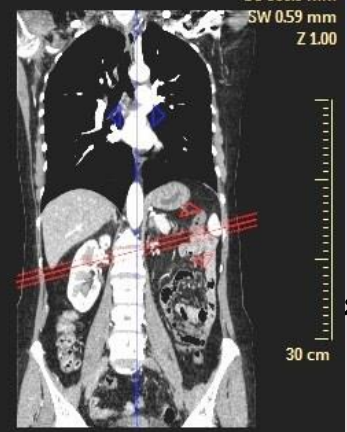
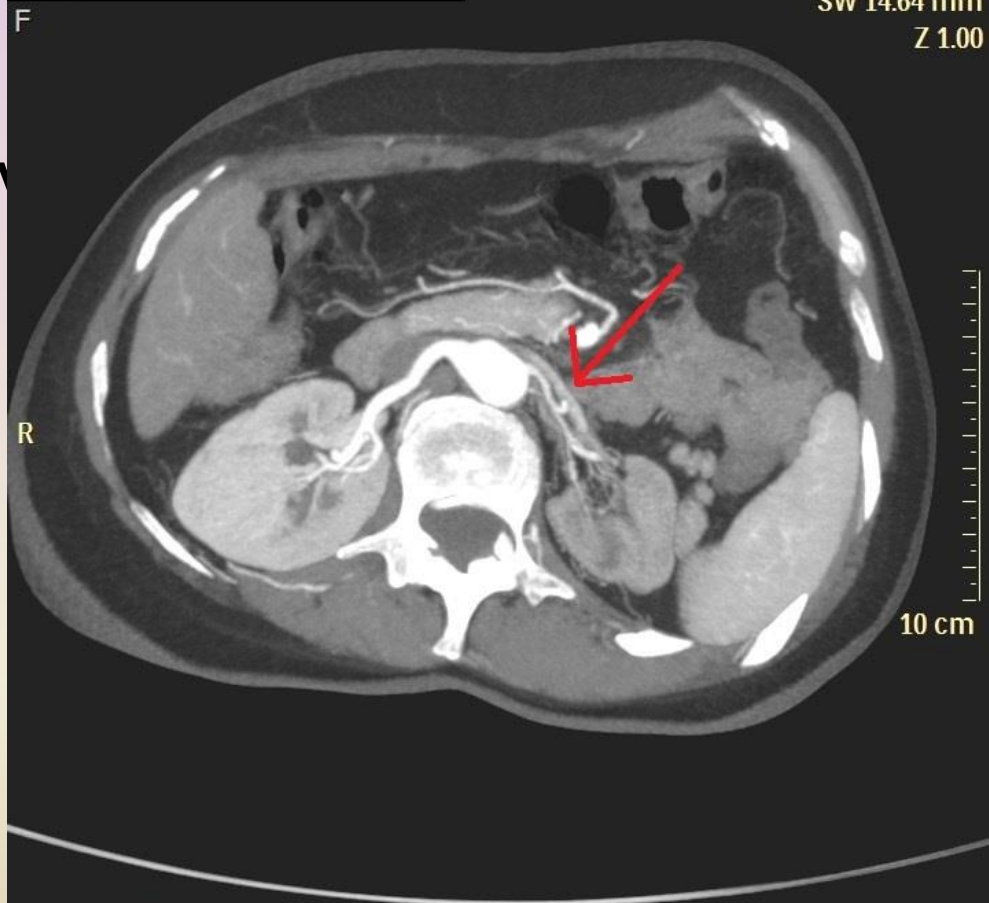
○ COLAGENOPATÍAS:

- Artritis Reumatoide.
- Espondiloartropatías.
- Polimiositis y Dermatomiositis.
- LES y Sd antifosfolípido.
- Enfermedad mixta del tejido conectivo
- Esclerodermia.
- Behçet.
- Crioglobulinemias 
- Vasculitis.

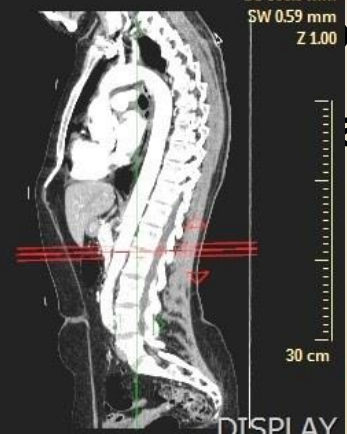


H. San Juan de Dios
Philips, Brilliance 16
15 Oct, 2013 9:48:24.66
120 kV
SC 300.0 mm
SW 14.64 mm
Z 1.00

H. San Juan de Dios
Philips, Brilliance 16
15 Oct, 2013 9:48:23.96
SF 603
IMr2
SC 300.0 mm
SW 0.59 mm
Z 1.00



H
R A L
F
C 50
W 350
H. San Juan de Dios
Philips, Brilliance 16
15 Oct, 2013 9:48:23.96
120 kV
SC 300.0 mm
SW 0.59 mm
Z 1.00



15/10/2013
H. SAN JUAN DE DIOS ALJARAFE

C 170
W 628
TC con Contraste I.V. de Tórax
H
A L P
F
W 350

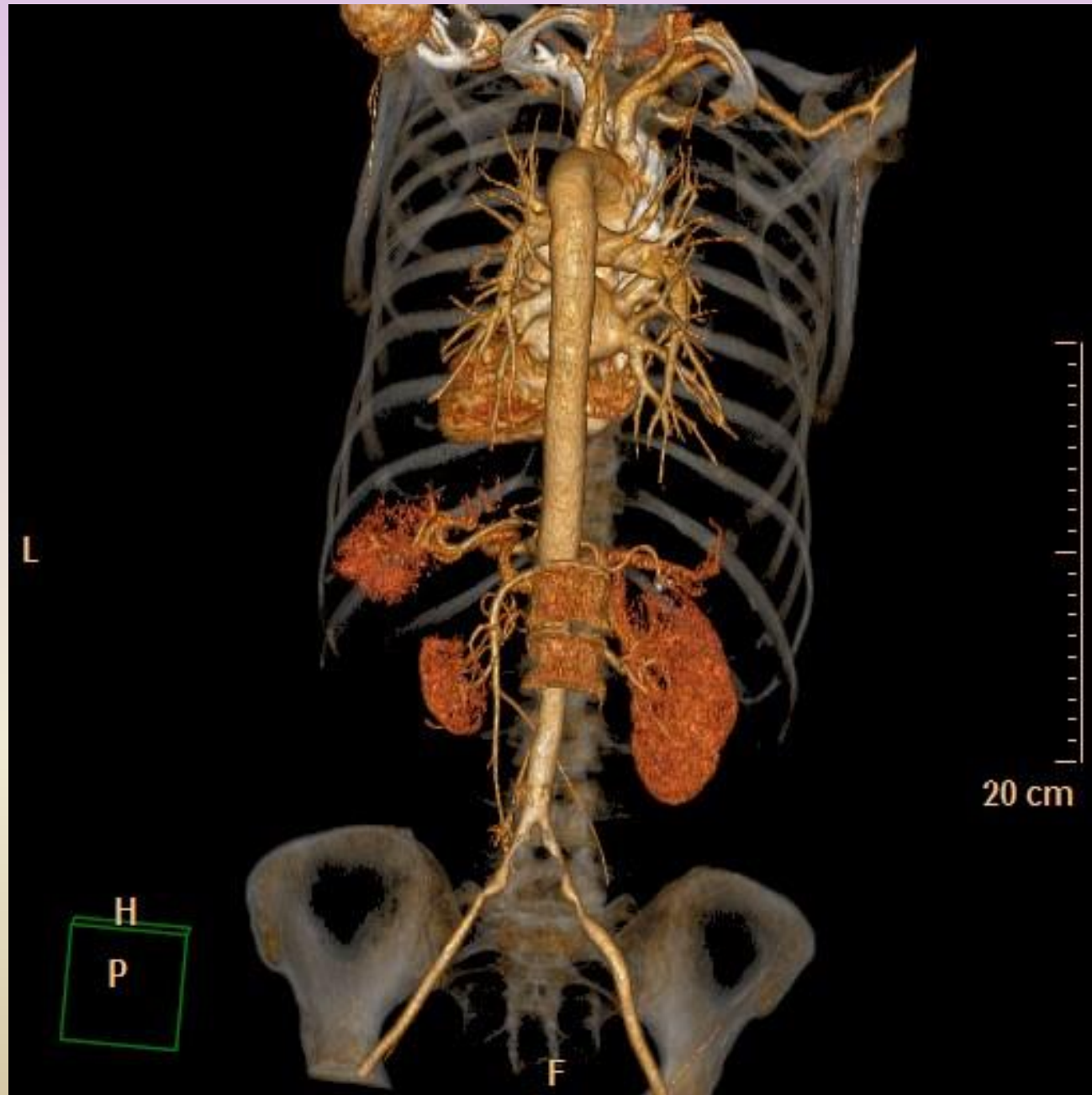


b


a

p

DISPLAY
DISPLAY



Informe Angio-TAC



**ALTA SOSPECHA DE
VASCULITIS**

Soplo abdominal periumbilical e inguinal izquierdo.

VASCULITIS

Tabla 5 Clasificación de las vasculitis según la conferencia de consenso de Chapel Hill

Vasculitis		Definición
Vasculitis de vaso de gran tamaño		
Arteritis temporal		Arteritis granulomatosa de la aorta y sus ramas con predilección para las ramas extracraneales de la arteria carótida. Frecuentemente afecta la arteria temporal. Suele afectar a pacientes de más de 50 años y se asocia con frecuencia a polimialgia reumática.
Arteritis de Takayasu		Inflamación granulomatosa de la aorta y sus ramas. Generalmente afecta a pacientes de menos de 50 años.
Vasculitis de Vaso de mediano tamaño		
Poliarteritis nodosa (PAN)		Inflamación necrotizante de arterias de pequeño y mediano calibre sin glomerulonefritis o vasculitis en arteriolas, capilares o vénulas.
Enfermedad de Kawasaki		Arteritis con afectación de arterias de pequeño, mediano y gran calibre asociadas al síndrome mucocutáneo ganglionar. Las arterias coronarias se afectan con frecuencia. Puede existir afectación de la aorta y sus venas. Afecta con frecuencia a niños.
Vasculitis de vaso de pequeño tamaño		
Granulomatosis de Wegener		Inflamación granulomatosa con afectación del tracto respiratorio y vasculitis necrotizante de vasos de pequeño y mediano calibre (<i>capilares, vénulas, arteriolas y arterias</i>). Es frecuente la glomerulonefritis necrotizante.
Síndrome de Churg Strauss		Inflamación granulomatosa rica en eosinófilos, con afectación del tracto respiratorio y vasculitis necrotizante afectando a vasos de pequeño y mediano calibre y asociando asma y eosinofilia.
Poliangeitis microscópica		Vasculitis necrotizante con pocos o sin depósitos inmunes afectando a vasos de pequeño tamaño (<i>capilares, vénulas o arteriolas</i>). Puede existir arteritis necrotizante afectando arterias de pequeño y mediano tamaño. Es muy frecuente la glomerulonefritis necrotizante. Puede existir la capilaritis pulmonar.
Vasculitis por Hipersensibilidad (Vasculitis leucocitoclástica cutánea)	Púrpura de Schönlein-Henoch	Vasculitis con depósitos inmunes de predominio IgA afectando a vasos pequeños. Afecta típicamente a la piel, intestino, y glomerulos y se asocia a artralgias y artritis.
	Vasculitis crioglobulinémica esencial	Vasculitis con depósitos inmunes de crioglobulinas afectando a vasos pequeños (<i>capilares, vénulas o arteriolas</i>). Y asociada a la presencia de crioglobulinas en suero. La piel y el glomérulo se afectan con frecuencia.
	Angiitis cutánea leucocitoclástica	Vasculitis cutánea aislada sin vasculitis sistémica y sin glomerulonefritis.

○ Mecanismos posibles de lesión vascular en las vasculitis:

- **Formación o depósito de complejos inmunitarios patógenos**
 - Púrpura de Henoch-Schönlein
 - Vasculitis vinculada a enfermedades vasculares del colágeno
 - Enfermedad del suero y síndromes de vasculitis cutánea
 - Crioglobulinemia mixta esencial vinculada a hepatitis C
 - Poliarteritis nudosa vinculada a hepatitis B

- **Producción de anticuerpos anticitoplasma de neutrófilos**
 - Granulomatosis de Wegener
 - Síndrome de Churg-Strauss
 - Poliangeitis microscópica

- **Respuesta patógena de los linfocitos T y formación de granulomas**
 - Arteritis de células gigantes
 - Arteritis de Takayasu
 - Granulomatosis de Wegener
 - Síndrome de Churg-Strauss

○ Manifestaciones gastrointestinales de las Vasculitis I :

Isquemia mesentérica.

- Dolor abdominal crónico o agudo. (97%)
- Náuseas y vómitos. (34%)
- Diarrea (27%)
- Hematoquecia o melenas. (16%)
- HDA. (6%)
- Pancreatitis, colecistitis, peritonitis, gastritis, hepatitis, apendicitis, esofagitis. (1-2%)

○ Manifestaciones gastrointestinales de las Vasculitis II:

- **PAN:** Asociado a VHB. Más graves: colitis pseudomenbranosa, colecistitis, isquemia mesentérica, perforación y neumoperitoneo.
- **Crioglobulinemia mixta:** Asociación con VHC.
- **Schönlein-Henoch:** También llamada Vasculitis IgA. Dolor abdominal tipo cólico, náuseas, vómitos, diarrea e incluso obstrucción intestinal.
- **Síndrome antifosfolípido:** Asociado a LES, suele causar isquemia mesentérica que requiere anticoagulación.
- **Behçet:** Úlceras gastrointestinales. (íleon, ciego, colon ascendente, esófago).
- **Arteritis Takayasu:** Isquemia mesentérica, con dolor abdominal, náuseas, vómitos, diarrea o hemorragia gastrointestinal.

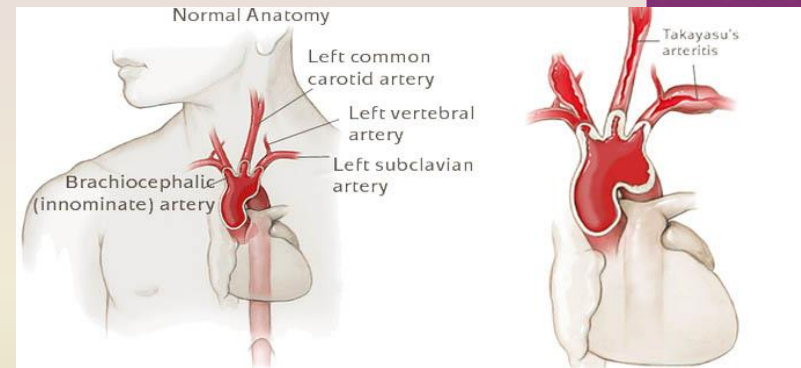
- Diagnóstico:

- **Angio TAC Aorta Toraco-abominal:**

Vasculitis, probable relación con una Arteritis de Takayasu.

• ARTERITIS DE TAKAYASU:

- Arteritis de grandes vasos de carácter oclusivo y etiología desconocida.
- 80-90% mujeres.
- Entre 10-40 años.
- Japon y Estados Unidos. Europa.
- HLA- Bw52 y HLA- B39.2
- Aorta y sus ramas.



➤ PATOGENESIS: Desconocida

- Mediado por células (Histiocitos, linfocitos y ce. Plasmáticas)
- Infiltrado a nivel de la pared células Killer (gamma-delta LT) + Ac antiendotelio
- Inflamación granulomatosa de la media y destrucción de la lamina elástica y muscular media

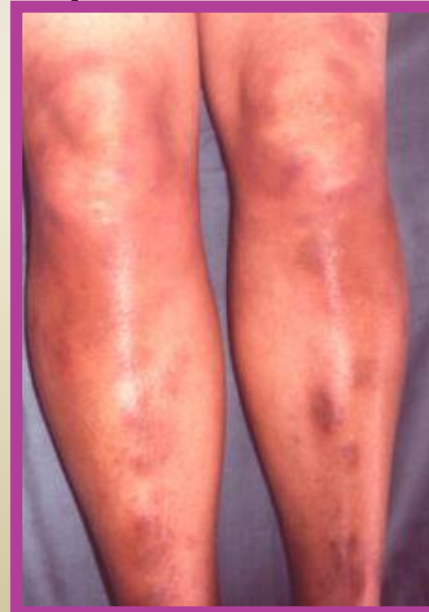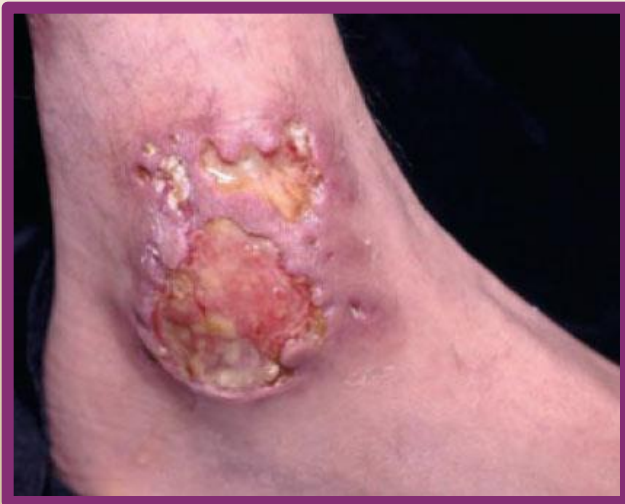→ Estenosis o dilataciones aneurismáticas.

- Manifestaciones clínicas:

EN LA ENFERMEDAD DE TAKAYASU

Arteria	Porcentaje de alteraciones arteriográficas	Posibles manifestaciones clínicas
Subclavia	93	Claudicación de los brazos, fenómeno de Raynaud
Carótida común	58	Trastornos visuales, síncope, ataques isquémicos transitorios, ictus
Aorta abdominal'	47	Dolor abdominal, náusea, vómito
Renales	38	Hipertensión, insuficiencia renal
Cayado y raíz de la aorta	35	Insuficiencia aórtica, insuficiencia cardiaca congestiva
Vertebrales	35	Alteraciones visuales, mareos
Eje celiaco'	18	Dolor abdominal, náusea, vómito
Mesenterica superior'	18	Dolor abdominal, náusea, vómito
Iliacas	17	Claudicación de las piernas
Pulmonares	10-40	Dolor precordial atípico, disnea
Coronarias	<10	Dolor precordial, infarto del miocardio

- Otras manifestaciones clínicas:
 - Fiebre o febrícula.
 - Síndrome constitucional.
 - Artralgias y mialgias.
 - Lesiones de la piel. Semejantes al eritema nodoso o el pyoderma gangrenoso.
 - Hemoptisis e hipertensión pulmonar.
 - Hemorragia gastrointestinal o isquemia mesentérica.



• Diagnóstico Art. Takayasu:

➤ HALLAZGOS DE LABORATORIO.

- Anemia de procesos crónicos.
- Elevación de los reactantes de fase aguda.
- Hipoalbuminemia.
- Elevación PTX-3.

➤ PRUEBAS DE IMAGEN:

- Rx Tórax .
- Rx abdomen.
- Ecografía abdominal.
- Ecocardiografía TT o TE.
- TAC.
- Angio-TAC.
- RNM.
- Arteriografía (Permite intervencionismo terapéutico. → Angioplastia percutánea+ stent)
- PET-TAC: Áreas de inflamación activa y estenosis. Vascularización accesoria.
- Biopsia endovascular percutánea: Confirmación histológica. Poco usado.

• Tratamiento Arteritis Takayasu:

➤ **Corticoides:**


- Elección.
- Suprime síntomas sistémicos. Frena la progresión de la enfermedad.
- Dosis diaria inicial: 40-60 mg de Prednisona.
- Cuando los síntomas y los hallazgos de laboratorio indique adecuada respuesta → Pauta descendente.
- Añadir suplemento de Calcio+Vitamina D.

➤ **Corticorresistencias:**

- 50% de los pacientes. (Fibrosis o trombosis)
- corticoides+ metotrexato (dosis semanal).
- En casos con estenosis irreversible y síntomas de isquemia → **Revascularización** (Angioplastia percutánea o bypass)

- Crterios de Arteritis de Takayasu:

Cuadro 1. Criterios diagn3sticos de enfermedad de takayasu	
1.	Edad de inicio de sintomas < 40 a1os
2.	Claudicaci3n de extremidades, especialmente en las extremidades superiores
3.	Disminuci3n del pulso braquial en 1 o ambas arterias
4.	Diferencia de la presi3n arterial sist3lica de > 10 mm Hg entre los brazos
5.	Soplos sobre arteria subclavia o aorta abdominal
6.	Arteriograf1a anormal (estenosis u oclusi3n de la aorta entera, sus ramas primarias o arterias grandes proximales de las extremidades, no secundaria a aterosclerosis o displasia fibromuscular)



- Evolución y Tratamiento de nuestra paciente en planta de Medicina Interna de HSJD:
 - Se inició tratamiento con Metilprednisolona a razón de 60 mg/24h Iv con mejoría de la clínica.
 - Se contactó con Servicio de MI del Hospital Virgen del Rocío y se gestionó el traslado para ampliar estudio y tratamiento invasivo .

- DERIVACIÓN A HOSPITAL VIRGEN DEL ROCÍO:

- Ingreso en HUVR a cargo del servicio de MI.
- bolos de esteroides (500 mg/día) 3 días consecutivos
- *PET-TAC* y *angioRNM* de troncos supraaórticos.
- Radiología intervencionista



Arteriografía

(valoración exhaustiva y realizar intervencionismo en caso de que fuera estrictamente necesario en función de evolución.)

• DERIVACIÓN A HOSPITAL VIRGEN DEL ROCÍO:

➤ PET-TAC:

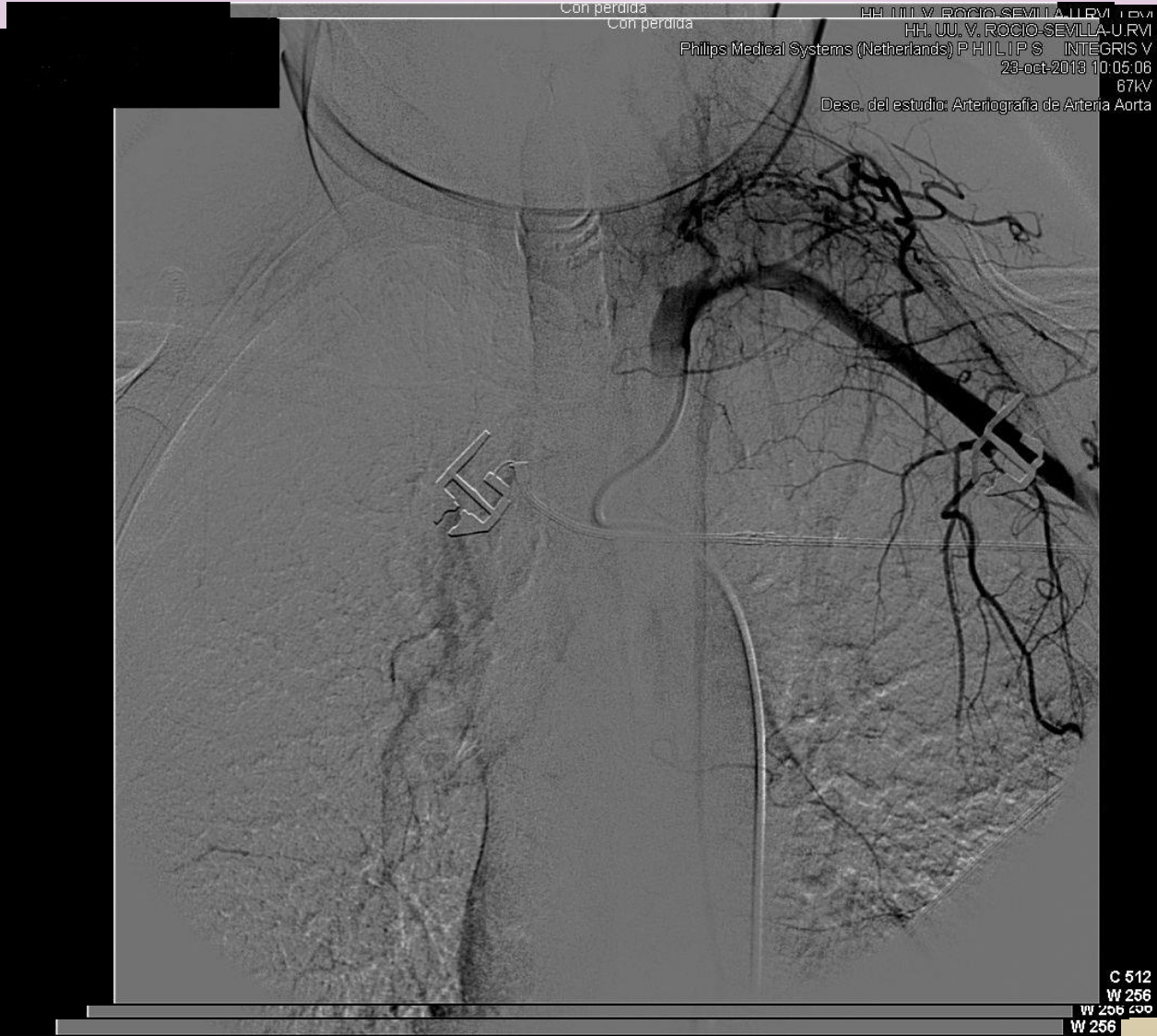The image shows a screenshot of a PET-TAC scan interface. At the top, it displays 'Con pérdida', 'HVR', and the date '22-oct-2018 10:24:39'. Below this, the text 'Desc. del estudio: PETVR_PETCT_AC_WholeBody (Adulto)' is visible. The main area is dominated by a large, rounded pink box with the following text:

CONCLUSIÓN PET-TAC:

- No existen depósitos patológicos de la FDG.
- Inflamación activa con aumento del diámetro del tronco celiaco en relación con su enfermedad de base.

At the bottom of the interface, there are several small thumbnail images of the scan, a color scale, and the 'HERMES' logo. The word 'CLAVE' is written in the bottom left corner.

➤Angiografía Arteria Subclavia:



• DERIVACIÓN A HOSPITAL VIRGEN DEL ROCÍO:

➤ Angiografía abdominal:

- **ESTENOSIS 70% ORIGEN DEL TRONCO CELÍACO** no susceptible de tratamiento endovascular, ya que en estudio previo (PET-TC) se observa actividad inflamatoria
- **OCLUSIÓN DE ARTERIA RENAL IZQUIERDA DESDE EL ORIGEN**, con permeabilidad de una arteria polar, que vasculariza el polo inferior del riñón izquierdo.
- **ESTENOSIS DEL 80% DE 6CM DE LONGITUD, EN ARTERIA ILÍACA COMÚN IZQUIERDA, DE ASPECTO CRÓNICO**, con colaterales.
- **ESTENOSIS DEL 70% EN ARTERIA ILÍACA COMÚN DERECHA.**
- **OCLUSIÓN DE AMBAS ARTERIA HIPOGÁSTRICAS.**

TECNICA: Atravesamos ambas estenosis y colocamos endoprótesis, con buen resultado morfológico y funcional. Se colocan cierres percutáneos femorales bilaterales AngioSeal.

RECOMENDACIÓN: Doble antiagregación (AAs+ Clopidogrel) durante 6 meses
y simple (AAs) de por vida.

➤ Renograma isotópico:

▪ **INFORME:** : Riñón izquierdo disminuido de tamaño, pobre función relativa, adelgazamiento cortical, e hipocaptación severa en su mitad superior secundaria a obstrucción de la arteria renal. Riñón derecho con morfología normal, captación normal, hidronefrosis pielocalicial discreta a moderada.

conclusión

▪ **JUSTIFICACIÓN:** Estenosis Arteria renal izquierda, completa y no revascularizable, es necesario comprobar la función del riñón y su efecto presor. Ante una embolización de la arteria polar que lo irrigaba para suprimirlo, se dejaría a la paciente con un único riñón funcional.



21% Funcionalidad residual.

○ Tratamiento HUVR:

- Prednisona 40 mg cada 24 h respuesta clínica muy favorable.
- Antihipertensivos .

▪ AL ALTA:

- DIETA POBRE EN SAL.	
- METAMIZOL 1 GRAGEA CADA 8 HORAS, SI PRECISA.	
- DEFLAZACORT 30 MG /DIA. reducir 5 mg cada 3 semanas hasta mantenerse con 5 mg/dia.	
- METOTREXATO 15 MG 1 AMPOLLA IM CADA SEMANA.	
- AC. FOLICO+VIT B12 1 GRAGEA AL DIA.	
- ATORVASTATINA 80 MG 1 COMP EN LA CENA.	
- OMEPRAZOL 20 MG 1 COMP CADA 12 HORAS.	
- ADIRO 100 MG 1 COMP AL DIA	
- CLOPIDOGREL 75 MG 1 COMP AL DIA	
- LOSARTAN 50 MG 1 COMP POR LA MAÑANA.	

- JUICIO CLÍNICO:

ARTERITIS DE VASO GRANDE → ARTERITIS DE TAKAYASU:

3 DE 6 CRITERIOS .

- AFECTACIÓN VASCULORRENAL, ILIACA Y MESENTÉRICA, EN FASE DE FIBROSIS.
- STENT SOBRE AMBAS ARTERIAS ILIACAS INTERNAS.

HTA VASCULO RENAL → 2ª ESTENOSIS DE ARTERIA RENAL IZQUIERDA .

- Situación actual de la paciente:
 - En seguimiento en CCEE de MI del HUVR para revisiones periódicas.
 - En última revisión sin datos de actividad inflamatoria activa.
 - Tratamiento: Corticoides pauta descendente Y Metotrexate 15mg/semana.
 - Control de las cifras de TA → Embolización???.

• Bibliografía:

- Gene G Hunder. MD. Clinical features and diagnosis of Takayasu arteritis. Uptodate. Oct 2012.
- Michael D. Apstein. MD. Gastrointestinal manifestations of vasculitis. Uptodate Oct 2012.
- Harrison. Principios de Medicina Interna. Ed 17^a.
- Gene G Hunder. MD. Classification of and approach to the vasculitis in adults. Uptodate. Feb 2013.
- Gene G Hunder. MD. Treatment of Takayasu arteritis. Uptodate. Jan 2014.
- Farhad Zamani, MD, Ramin Shakeri, MD, Omid Modiramani, MD, Reza Malekzadeh, MD. Abdominal Pain as Presentation of Takayasu's Arteritis in an Adolescent Male Patient. Medscape. March 16, 2006
- Miller, John h. m.d.; Gunarta, Herry m.d.; Stanley, Philip M.D. Gallium scintigraphic demonstration of Arteritis in Takayasu Disease. Clinical Nuclear Medicine. 21(11):882-883, November 1996

**Muchas
gracias**