

# Caso Clínico

MARTA TRIGO RODRÍGUEZ

HOSPITAL CLÍNICO SAN CECILIO- PTS

## Enfermedad pulmonar intersticial en paciente con anticuerpos antinucleares positivos

García Pereña, Laura; García Morales, Marta; Moreno Higuera, Manuela; Callejas Rubio, Jose Luis.

UEAS. UCG Medicina Interna. PTS





# CONTENIDO

- Caso clínico
- Diagnóstico diferencial
- Prueba diagnóstica final
- Discusión
- Ideas clave
- Referencias

CASO  
CLÍNICO



## Mujer, 46 años:

- Antecedentes Personales:
  - No FRCV.
  - Hipotiroidismo autoinmune → tratamiento: levotiroxina 75 µg.
  - Dermatitis irritativa en ambas manos (Valoración reciente en Dermatología).
- Epidemiológicos:
  - Ama de casa.
  - No convivencia con animales.
  - Tóxicos: Ex-fumadora desde hace 10 años (ICAT 20). No exposición a tóxicos ambientales.

**Tos crónica y  
disnea progresiva**

**Estudio en consulta Neumología:**

- Radiografía simple de tórax
- Pruebas funcionales respiratorias
- TAC alta resolución tórax.
- Fibrobroncoscopia.
- Analítica general.
- Autoinmunidad.

Radiografía simple de tórax

Pruebas funcionales respiratorias

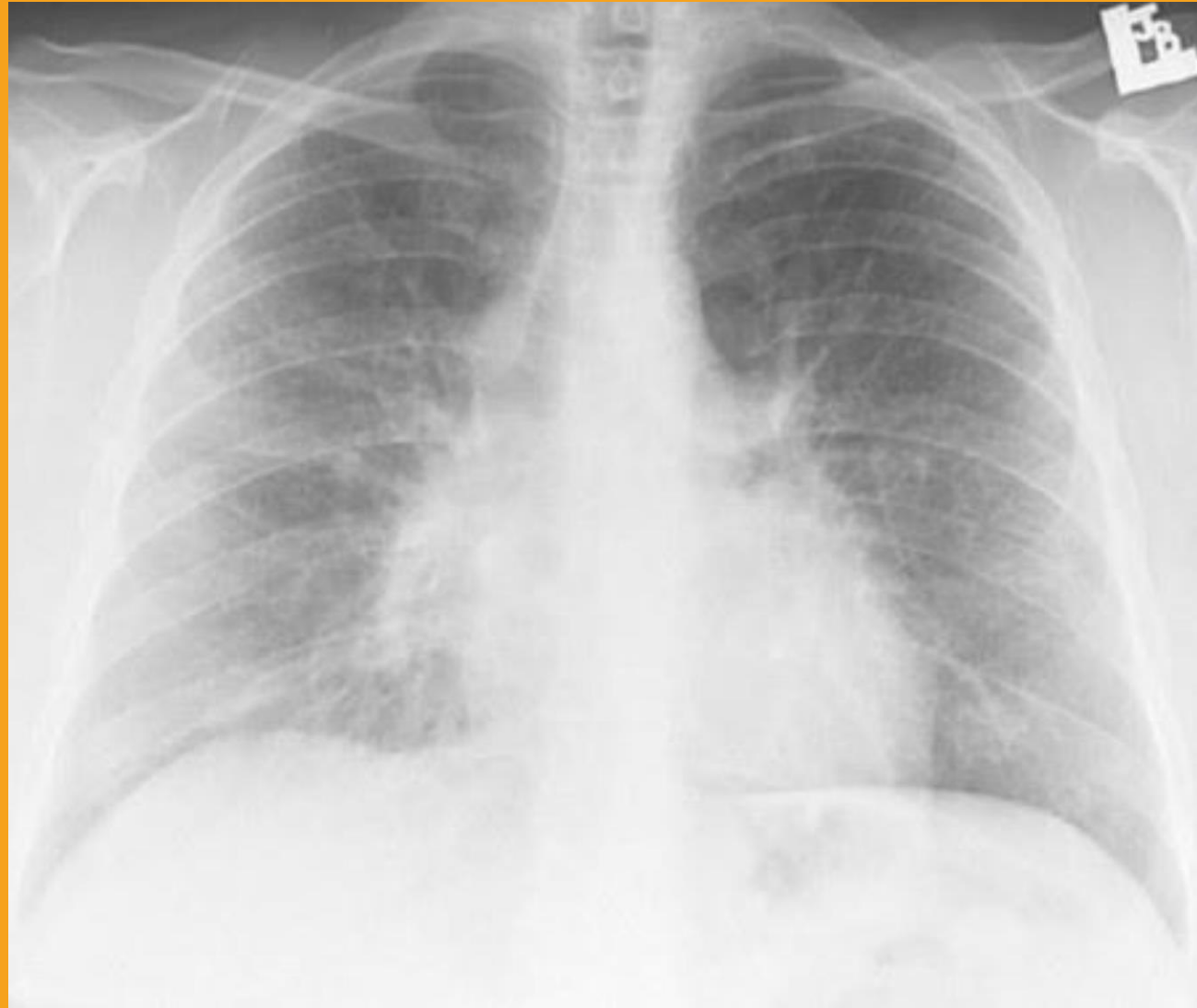TAC alta resolución tórax.

Fibrobroncoscopia.

Analítica general.

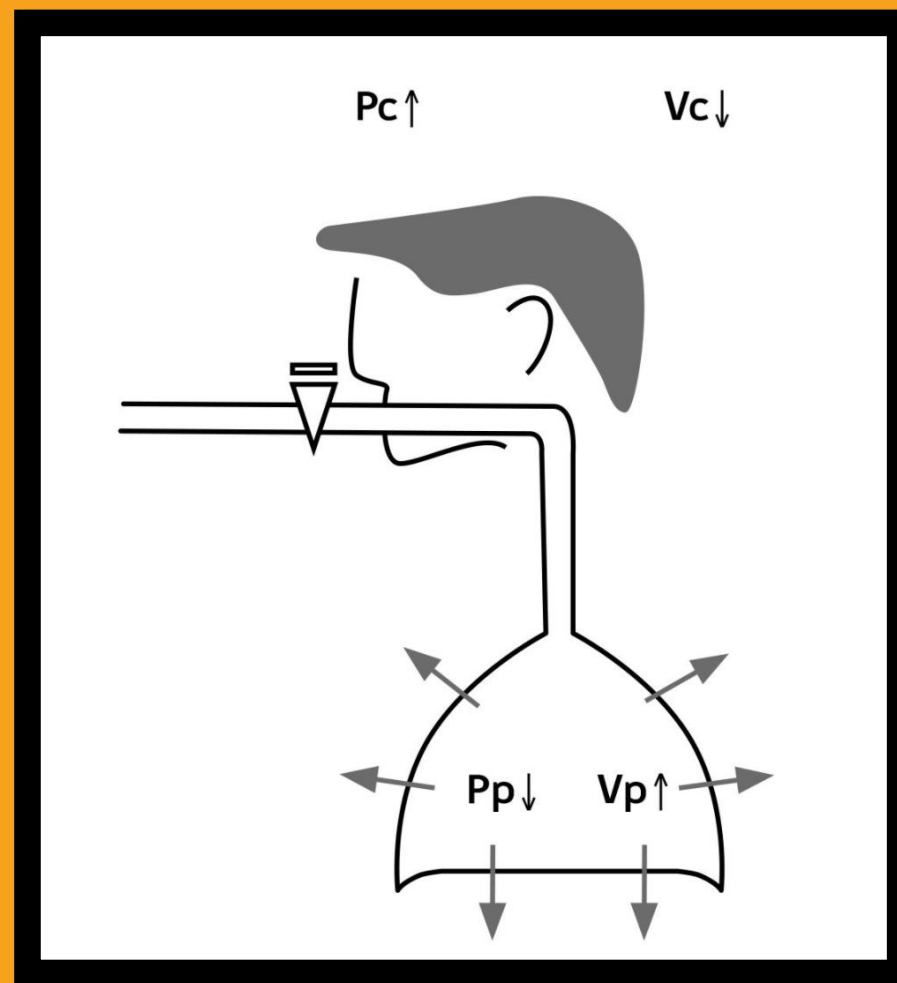
Autoinmunidad.

## Radiografía simple de tórax



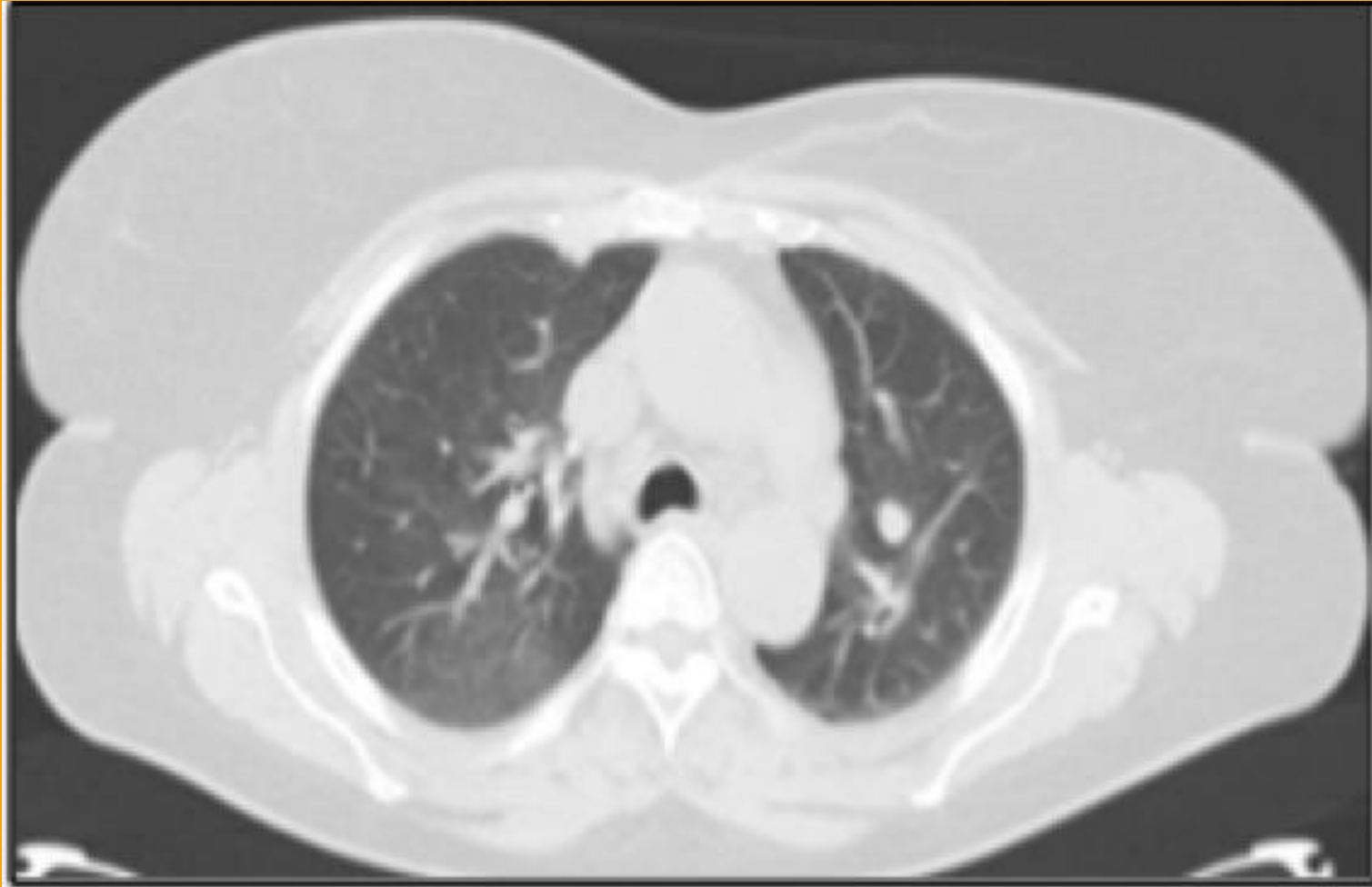# Pruebas funcionales respiratorias

- Descenso DLCO (76%)





## TAC alta resolución tórax



### Fibrobroncoscopia.

- LBA negativo (citología y microbiología)

### Analítica general.

- Normal (función renal, electrolitos, parámetros de función hepática, CPK, hemograma)

### Autoinmunidad.

- ANA (+) 1/640 patrón citoplasmático. ENAS (-) (Ro/Ssa, La/Ssb, Sm, RNP, DNA, anti-Jo-1, anticentrómero, scl-70)

## Radiografía simple de tórax

- Patrón intersticial

## Pruebas funcionales respiratorias

- Caída DLCO (76%)

## TAC alta resolución tórax.

- Patrón vidrio deslustrado

## Fibrobroncoscopia.

- LBA negativo (citología y microbiología)

## Analítica general.

- Normal

## Autoinmunidad.

- ANA (+) 1/640 patrón citoplasmático

# ENFERMEDAD PULMONAR INTERSTICIAL

ANA (+)

ENFERMEDAD PULMONAR  
INTERSTICIAL

ANA (+)

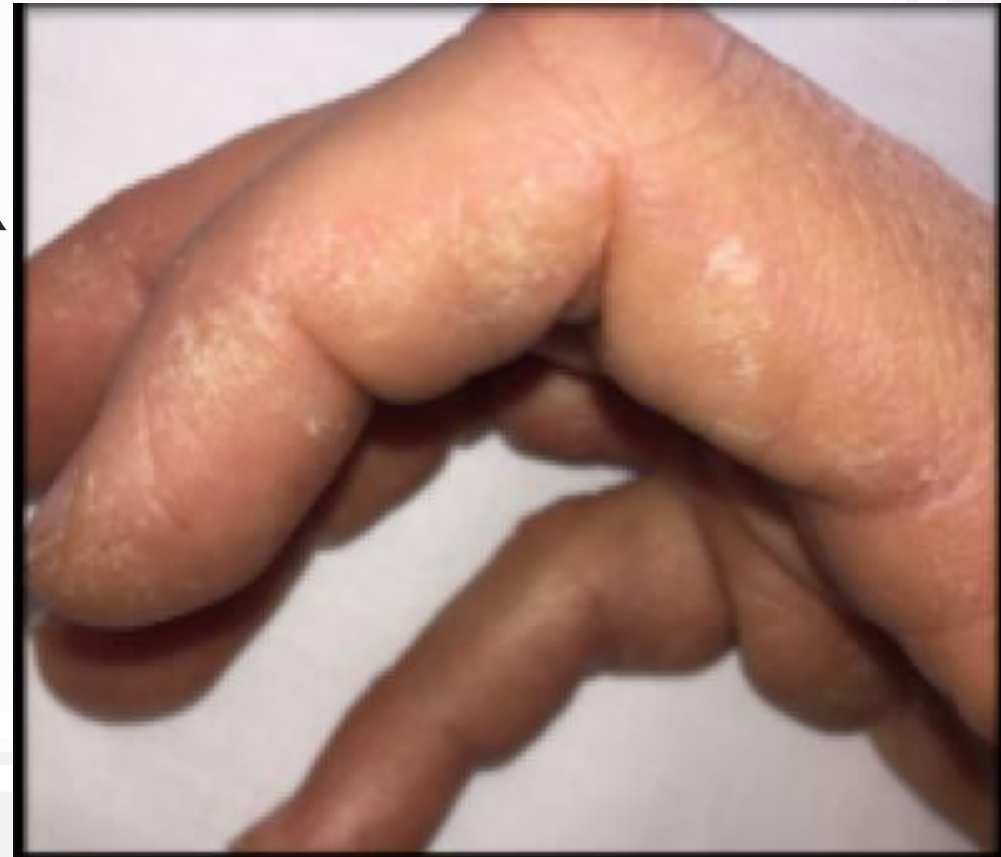## Derivación UEAS

- Anamnesis por órgano y aparato:
  - Síntomas neumológicos
  - Lesiones en manos (dermatitis irritativa)
  - Fenómeno de Raynaud
  - Debilidad muscular
  - Artralgias y artritis (ocasional) de pequeñas articulaciones


ENFERMEDAD PULMONAR  
INTERSTICIAL

ANA (+)

- Exploración:
  - SpO<sub>2</sub> 96% (FiO<sub>2</sub> 0,21). Eupneica en reposo. ACR
  - No adenopatías
  - Abdomen sin hallazgos
  - Miembros inferiores sin edemas ni datos TVP.
  - Manos: lesiones hiperqueratósicas.
  - Capilaroscopia: no megacapilares



DIAGNÓSTICO  
DIFERENCIAL









**1. Tipos EPID**

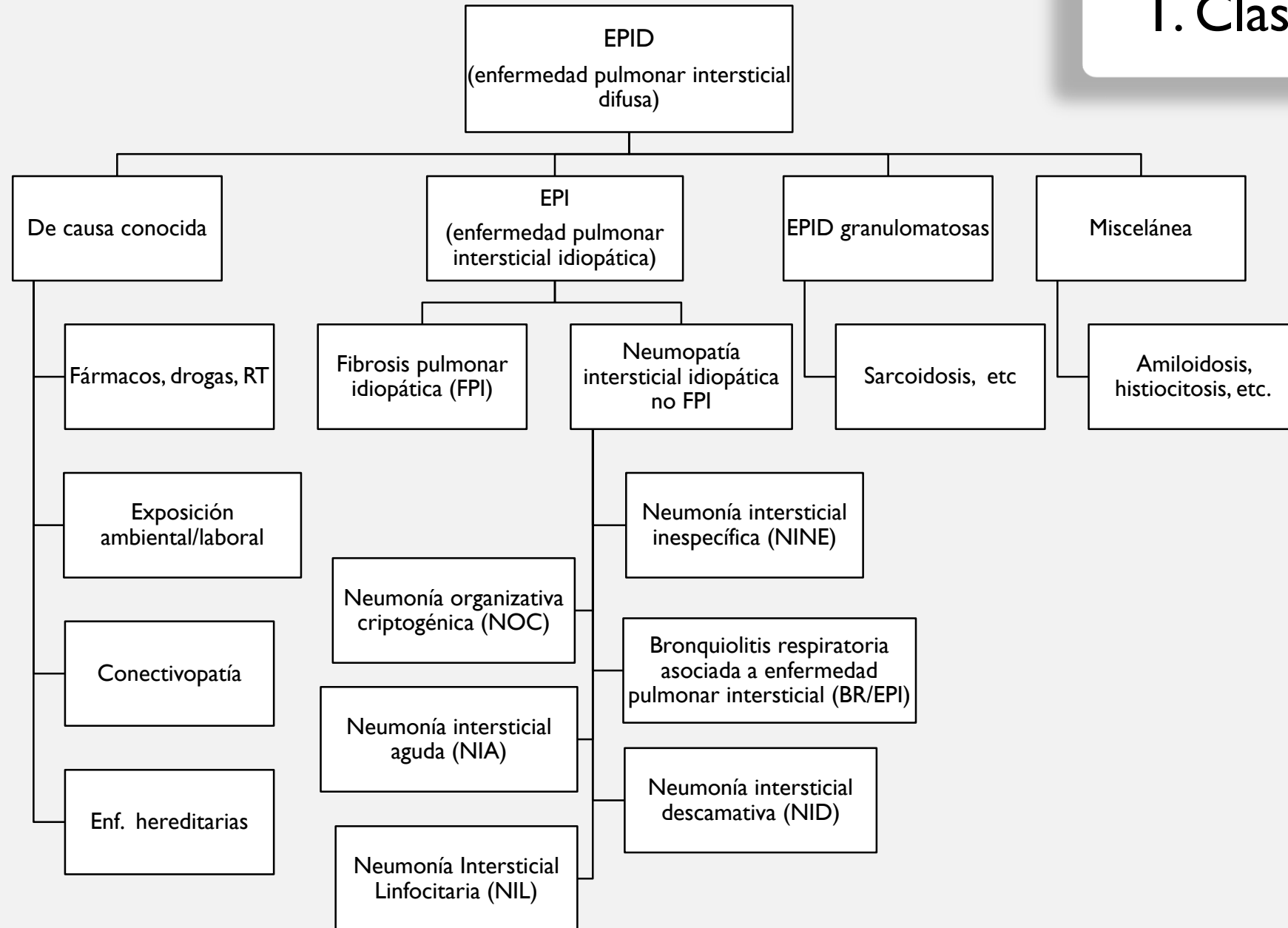


**2. Imágenes TACAR y otras  
PPCC**



**3. Manifestaciones asociadas**

# I. Clasificación EPI



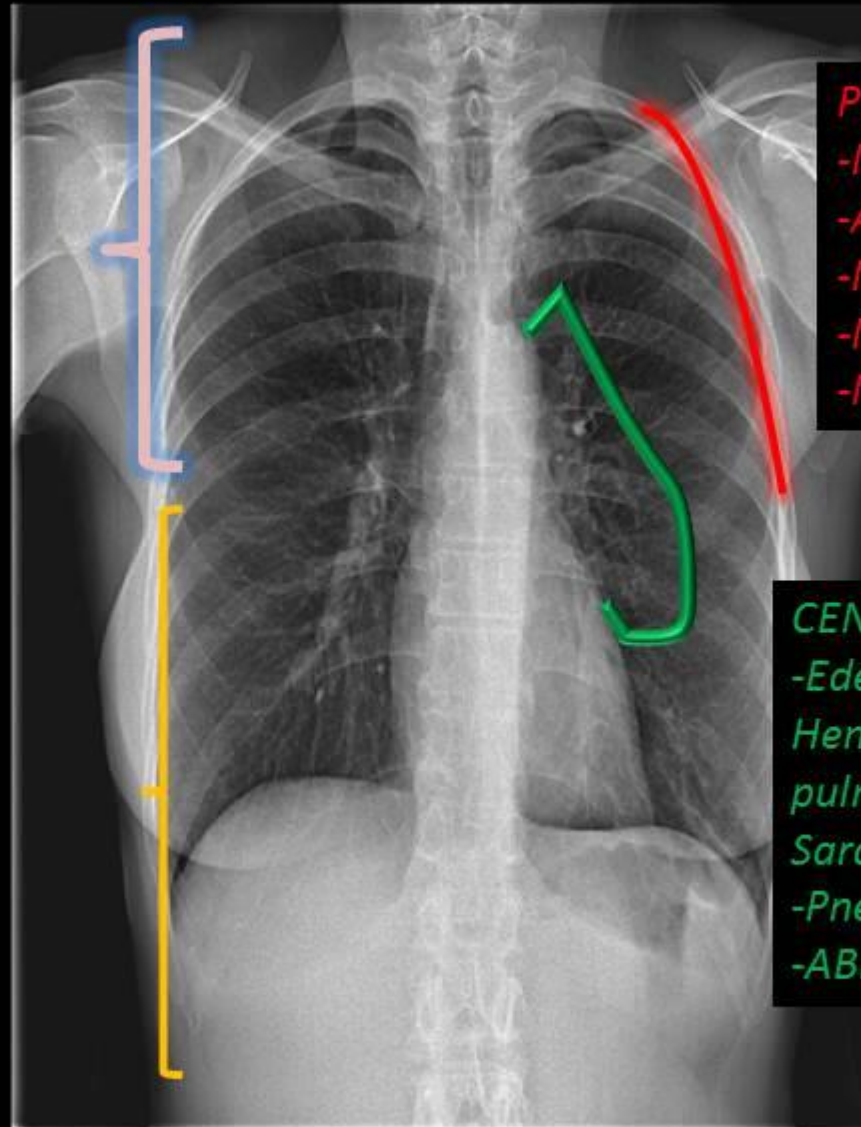
## Clasificación de las enfermedades con tendencia a una distribución particular

### Lóbulos superiores

- Sarcoidosis
- Neumoconiosis
- HCL
- Silicosis y neumoconiosis mineros del carbon
- Neumonía eosinofílica
- TBC
- Infección por *Pneumocistis*
- Bronquiolitis respiratoria
- Enfisema centrolobulillar
- Fibrosis quística
- ABPA

### Lóbulos inferiores

- NIU
- Asbestosis
- NOC
- NII
- N. aspiración.
- N. intersticial descamática
- Metástasis hematogénas



### PERIFÉRICO

- NIU
- Asbestosis
- NOC
- N. eosinofílica crónica
- NII

### CENTRAL

- Edema pulmonar
- Hemorragia pulmonar
- Sarcoidosis
- Pneumocistis*
- ABPA

## 2. HALLAZGOS RADIOLÓGICOS

## 2. Hallazgos TACAR

### FPI

### EPI no FPI

#### Sustrato histológico

#### NIU

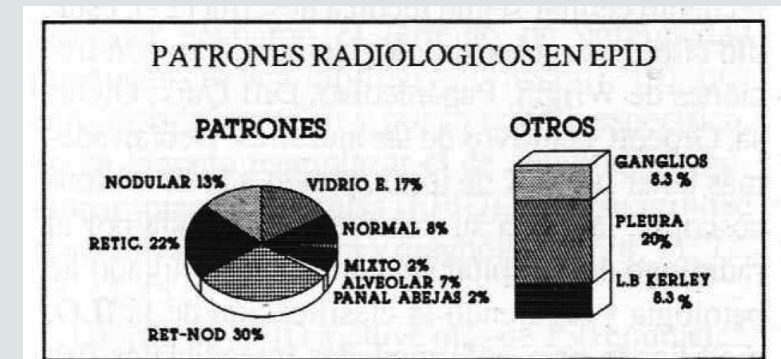
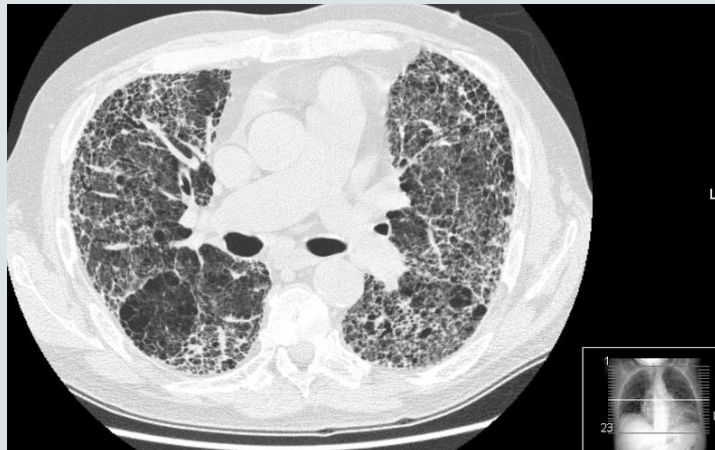
- Fibrosis, distorsión arquitectura
- Afectación parcheada
- Focos fibroblásticos

- Neumonía intersticial no específica
- Neumonía organizada
- Daño alveolar difuso
- Bronquiolitis respiratoria
- Neumonía intersticial descamativa
- Neumonía intersticial linfoidea

#### Patrón radiológico

- Reticulación, panalización
- Bronquiectasias por retracción
- Predominio basal y subpleural

- Vidrio deslustrado
- Reticular
- Nodular
- Reticulo-nodular
- Alveolar parcheado



## 2. Hallazgos TACAR

### FPI

### EPI no FPI

#### Sustrato histológico

#### NIU

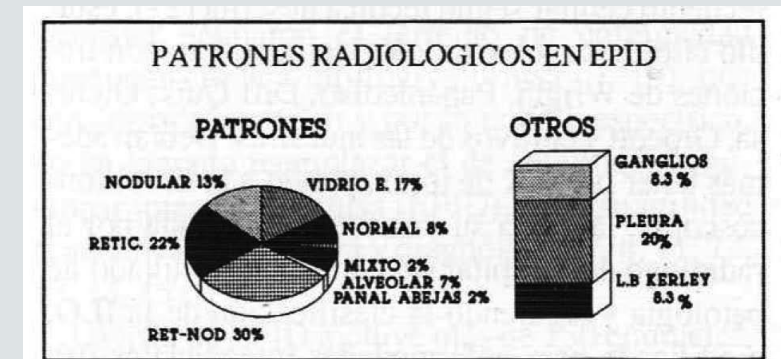
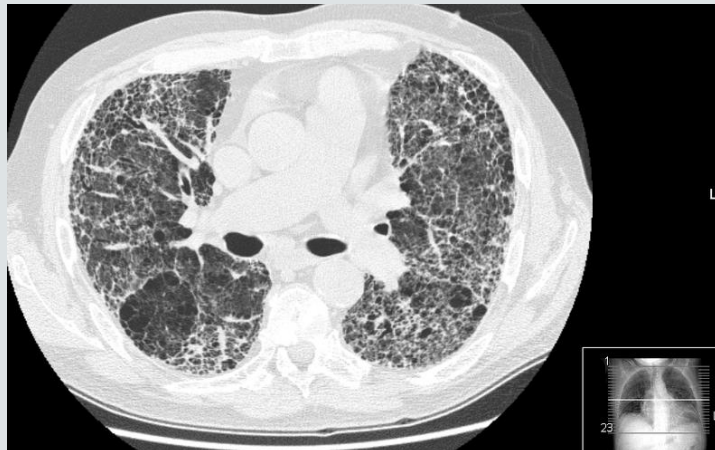
- Fibrosis, distorsión arquitectura
- Afectación parcheada
- Focos fibroblásticos

- Neumonía intersticial no específica
- Neumonía organizada
- Daño alveolar difuso
- Bronquiolitis respiratoria
- Neumonía intersticial descamativa
- Neumonía intersticial linfoidea

#### Patrón radiológico

- Reticulación, panalización
- Bronquiectasias por retracción
- Predominio basal y subpleural

- **Vidrio deslustrado**
- Reticular
- Nodular
- Reticulo-nodular
- Alveolar parcheado





## 2. Hallazgos TACAR

FPI

EPI no FPI

### Sustrato histológico

#### NIU

- Fibrosis, distorsión arquitectura
- Afectación parcheada
- Focos fibroblásticos

- Neumonía intersticial no específica
- Neumonía organizada
- Daño alveolar difuso
- Bronquiolitis respiratoria
- Neumonía intersticial descamativa
- Neumonía intersticial linfoidea

# NINE

Vidrio deslustrado

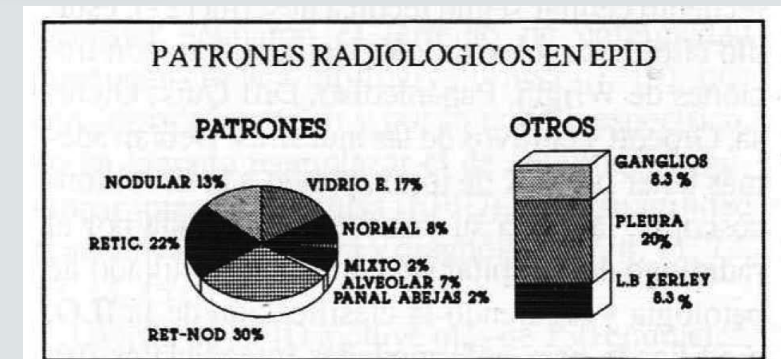
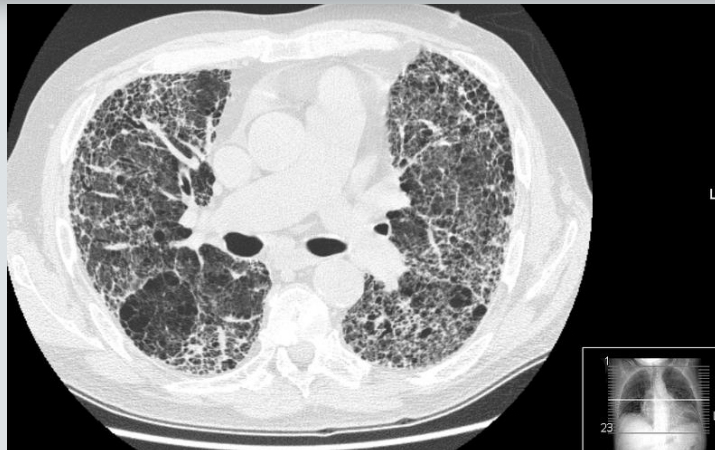
reticular

nodular

reticulo-nodular

alveolar parcheado

### Patrón radiológico





**Interstitial Lung Disease With Autoantibodies Against Aminoacyl-tRNA Synthetases in the Absence of Clinically Apparent Myositis**

**Alan W. Friedman, Ira N. Targoff, and Frank C. Arnett**

**Serological and morphological prognostic factors in patients with interstitial pneumonia with autoimmune features**

Yuhei Ito<sup>1\*</sup>, Machiko Arita<sup>1</sup>, Shogo Kumagai<sup>1</sup>, Reoto Takei<sup>1</sup>, Maki Noyama<sup>1</sup>, Fumiaki Tokioka<sup>1</sup>, Keisuke Nishimura<sup>2</sup>, Takashi Koyama<sup>3</sup>, Kenji Notohara<sup>4</sup> and Tadashi Ishida<sup>1</sup>

### 3. MANIFESTACIONES ASOCIADAS

Por orden de frecuencia las EPID más prevalentes son la FPI y la sarcoidosis, seguidas por las alveolitis alérgicas extrínsecas y las asociadas a las enfermedades del colágeno<sup>5,6</sup>.

When we found patients with interstitial pneumonia to be positive with specific antibodies suggestive of an underlying CTD, we first administered immunosuppressive therapy. It is very important to identify the underlying cause in patients with ILD before diagnosing them with IIP as underlying causes help determine treatment principles. As this study and previous studies have shown, the IPAF criteria might be useful in identifying ILD patients suspected to have an underlying CTD. It is also reasonable to treat those IPAF patients with immunosuppressive treatments that are effective for certain suspected CTDs according to the specific antibodies.

### 3. MANIFESTACIONES ASOCIADAS

## Manifestaciones Conectivopatía

Hª Clínica

Examen Físico

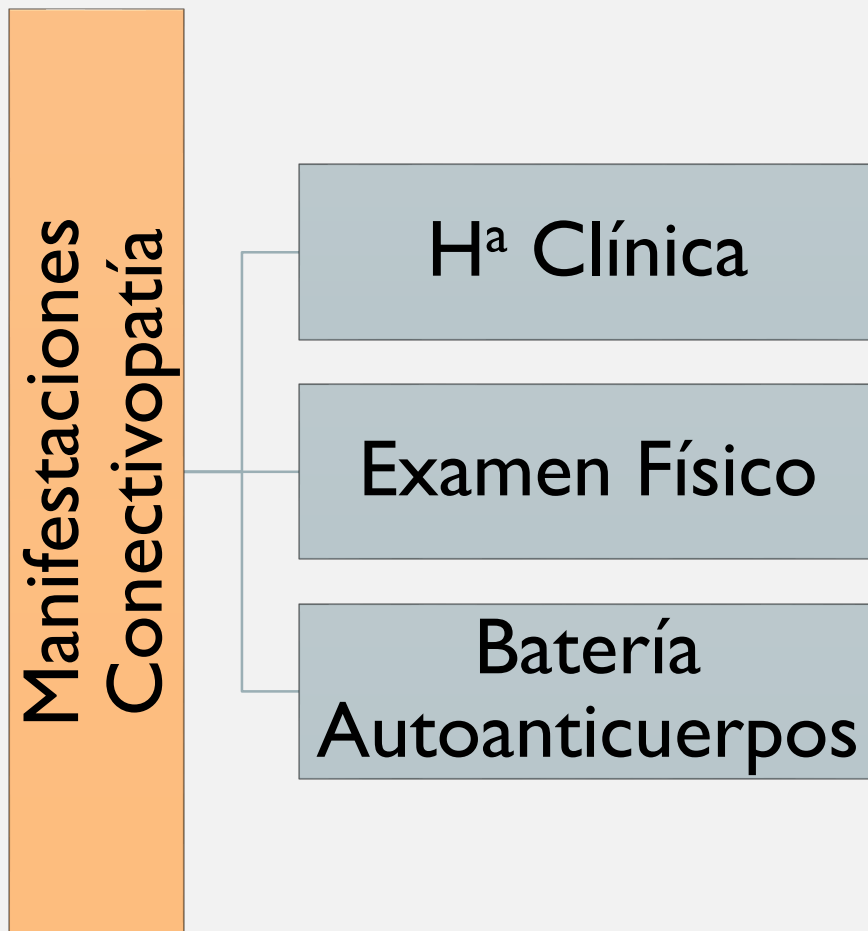
Batería  
Autoanticuerpos



KEEP  
CALM  
AND  
BUENA  
HISTORIA  
CLÍNICA



### 3. Manifestaciones asociadas



### 3. Manifestaciones asociadas

NINE

Manifestaciones  
Conectivopatía

H<sup>a</sup> Clínica

F. Raynaud

Examen Físico

Dermatitis manos

Capilaroscopia  
Normal

Batería  
Autoanticuerpos

ANA patrón  
citoplasmático

### 3. Manifestaciones asociadas

NINE



Manifestaciones  
Conectivopatía

H<sup>a</sup> Clínica

F. Raynaud

Debilidad  
Muscular

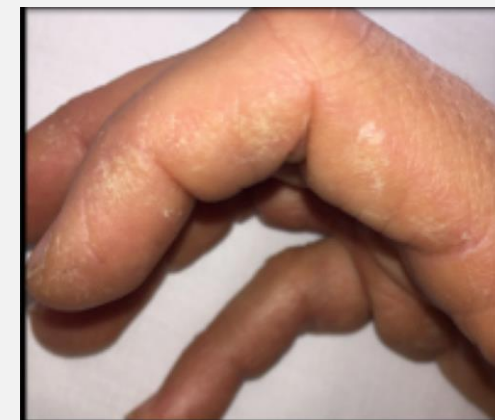Examen Físico

“Manos de  
mecánico”


Capilaroscopia  
Normal

Batería  
Autoanticuerpos

ANA patrón  
citoplasmático



# SOSPECHA CLÍNICA



SOSPECHA CLÍNICA

ELECTROMIOGRAMA

ANTICUERPOS  
ESPECÍFICOS

# SOSPECHA CLÍNICA

## ELECTROMIOGRAMA



### Miopatía

- Inflamatoria
- Leve

## ANTICUERPOS ESPECÍFICOS



Anti- PL-7 (+)

# SÍNDROME ANTISINTETASA

ELECTROMIOGRAMA



Miopatía

- Inflamatoria
- Leve

ANTICUERPOS  
ESPECÍFICOS



Anti-PL-7 (+)

DISCUSIÓN

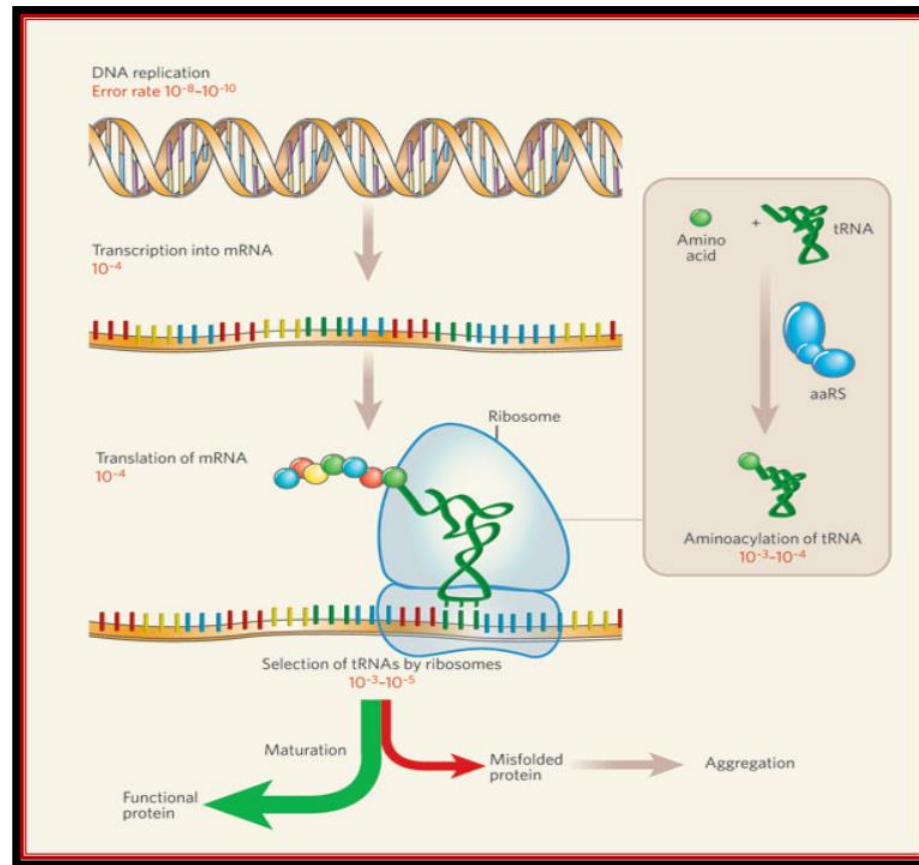




# ¿QUÉ ES EL SÍNDROME ANTISINTETASA?

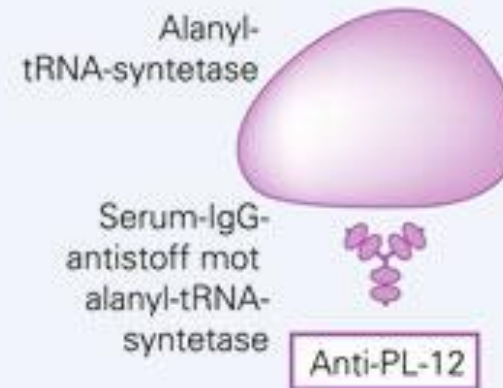
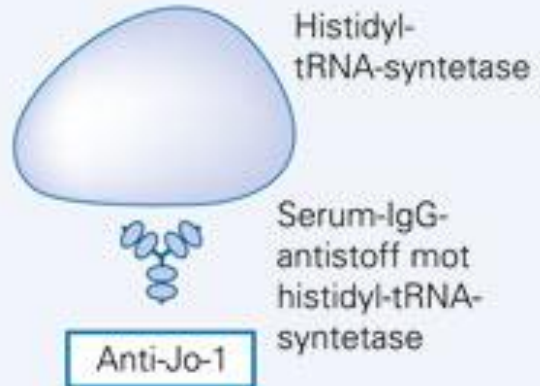
- Concepto
- Antígenos
- Anticuerpos

# ANTÍGENO



# ANTI CUERPO

## Antisyntetaseantistoffer

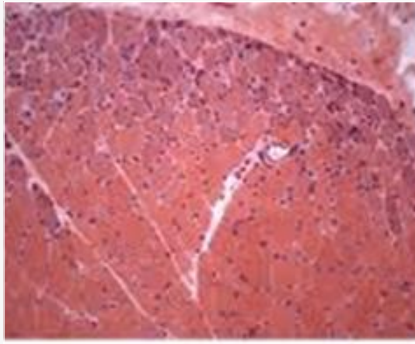


## ANTI CUERPO

Jo-1	anti-histidil tRNA sintetasa	1980	M Nishikai. Arthritis Rheum 1980(8):881-888
PL-7	anti-treonil tRNA sintetasa	1984	MB Mathews. J Exp Med 1984(160):420-434
PL-12	anti-alanil tRNA sintetasa	1986	CC Bunn. J Exp Med 1986(163):1281-1291
EJ	anti-glicil tRNA sintetasa	1990	IN Targoff. J Immunol 1990(144):1737-1743
OJ	anti-soleucil tRNA sintetasa	1990	IN Targoff. J Immunol 1990(144):1737-1743
KS	anti-asparaginil tRNA sintetasa	1999	M Hirakata. J Immunol 1999(162):2315-2320
YRS	anti-tirosil tRNA sintetasa	2005	L Hashis. Arthritis Rheum 2005(52):S312 abs
Zo	anti-fenilalanil tRNA sintetasa	2007	Z Betteridge. Rheumatol 2007(46):1005-1008

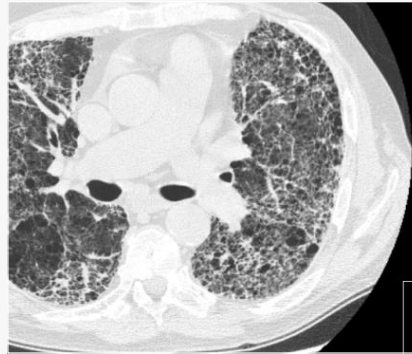
## ¿CUANDO SOSPECHARLO?

- En todas las miopatías
- Cuadro clínico compatible



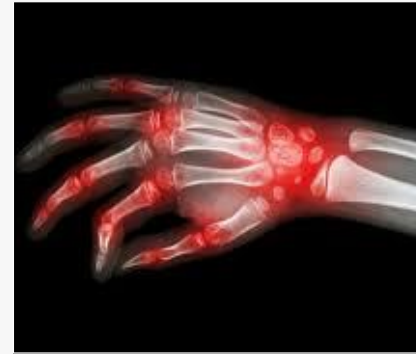50-90%

miopatía



70-100%

EPID



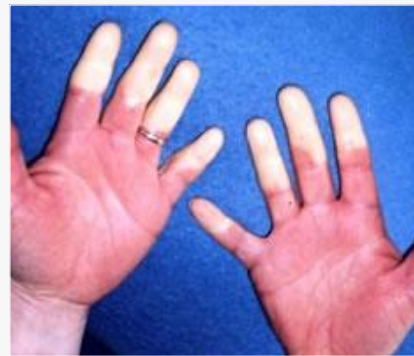50-94%

ARTRITIS



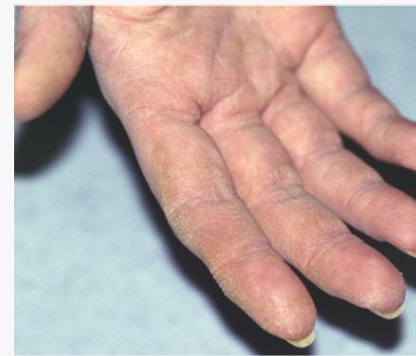35-85%

FIEBRE



30-65%

F. RAYNAUD



16-37%


“MANOS DE MECÁNICO”



# Diagnóstico

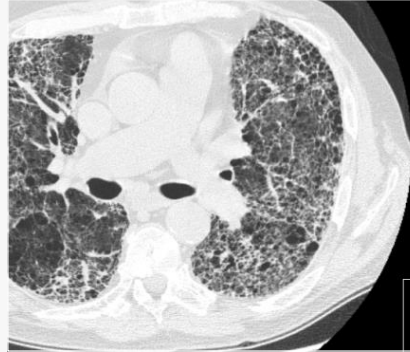


Jo-1
PL-7
PL-12
EJ
OJ
KS
YRS
Zo



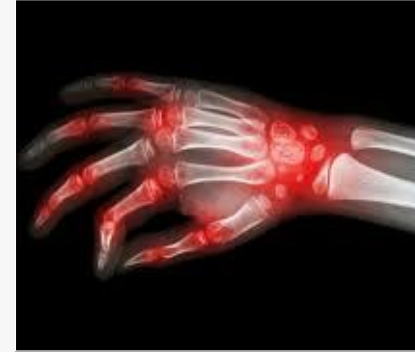50-90%

miopatía



70-100%

EPID



50-94%

ARTRITIS



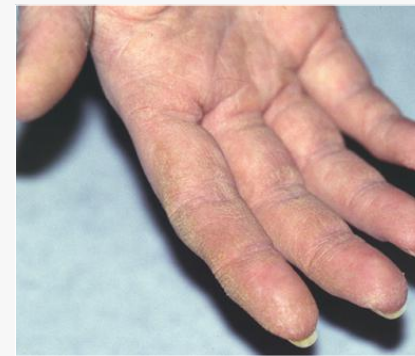35-85%

FIEBRE



30-65%

F. RAYNAUD



16-37%

“MANOS DE MECÁNICO”

# ¿CUANDO SOSPECHARLO?

- En todas las miopatía
- Cuadro clínico compatible
- EPID idiopáticas
  - ¿En todas?
  - ¿Si hay síntomas?

**Interstitial Lung Disease With Autoantibodies Against Aminoacyl-tRNA Synthetases in the Absence of Clinically Apparent Myositis**

**Alan W. Friedman, Ira N. Targoff, and Frank C. Arnett**

*Respirology* (2007) 12, 642–653

doi: 10.1111/j.1440-1843.2007.01140.x

Published in final edited form as:

*Respir Med.* 2009 November ; 103(11): 1719–1724. doi:10.1016/j.rmed.2009.05.001.

ORIGINAL ARTICLE

**Autoantibody to alanyl-tRNA synthetase in patients with idiopathic pulmonary fibrosis**

TORU TAKAHASHI,<sup>1</sup> IKUO WADA,<sup>2</sup> YOSHINORI OHTSUKA,<sup>3</sup> MITSURU MUNAKATA,<sup>3</sup> YUKIHIKO HOMMA<sup>4</sup>  
AND YOSHIO KUROKI<sup>1</sup>

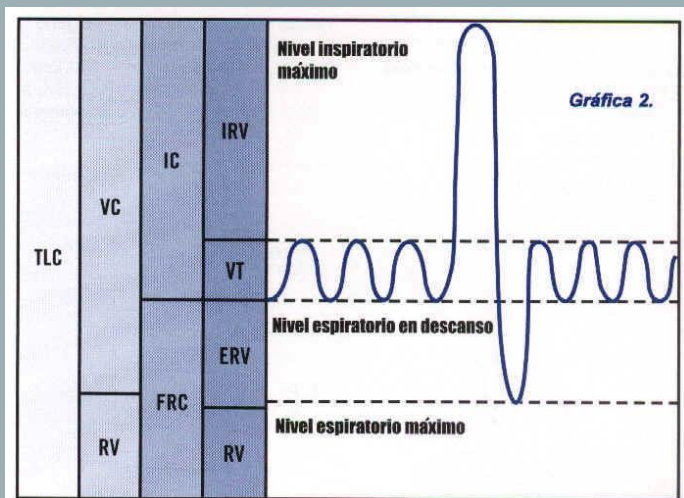
**Anti-Synthetase Syndrome in ANA and anti-JO-1 Negative Patients Presenting with Idiopathic Interstitial Pneumonia**



## ¿CUANDO SOSPECHARLO?

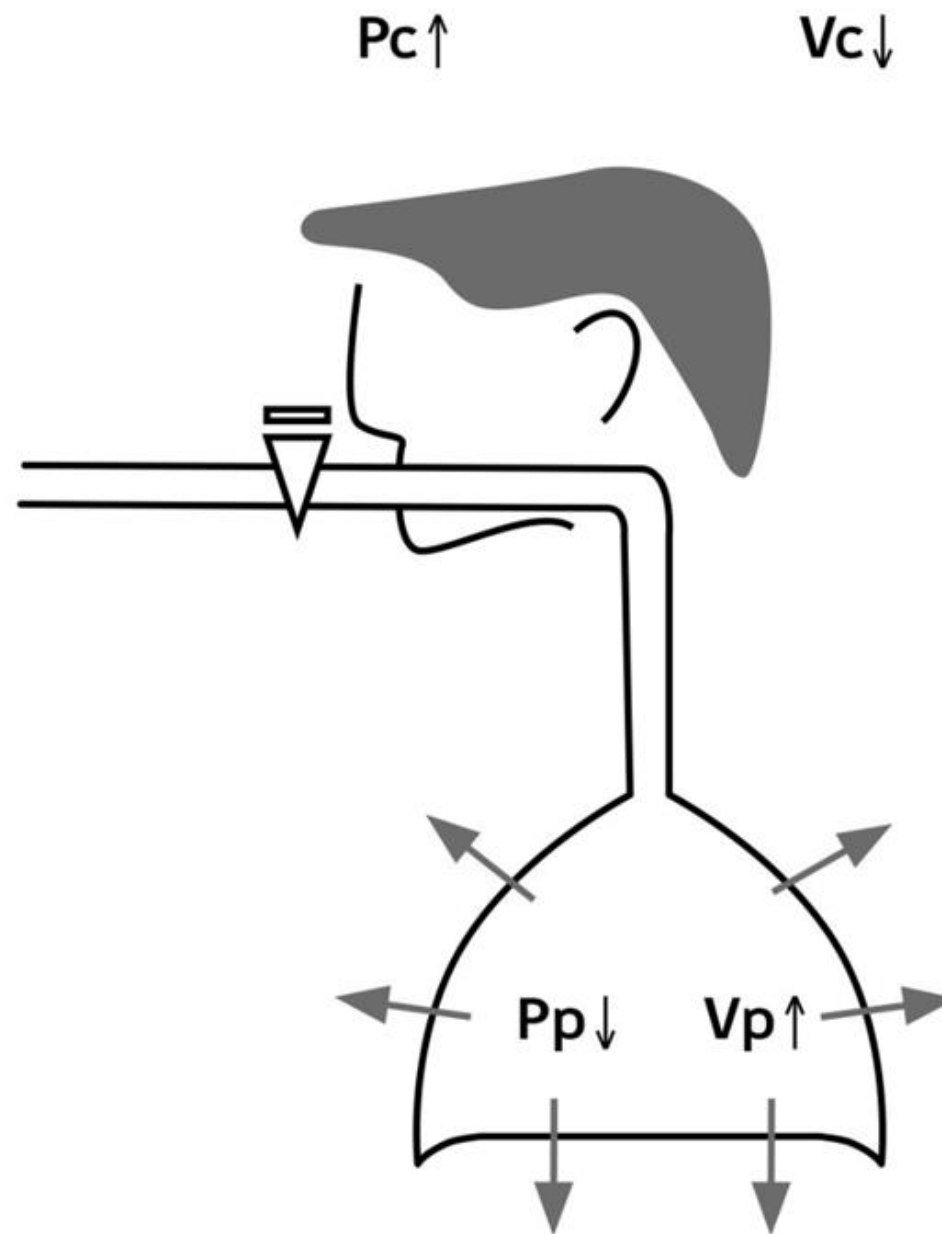
Si se confirma, valorar  
afectación de otros órganos

- Afectación pulmonar



- Patrón restrictivo  
 $< \text{TLC}$   
 $< \text{CVF}$
- Descenso DLCO

- Diagnóstico
- Evolución
- Pronóstico



## ¿CUANDO SOSPECHARLO?

Si se confirma, valorar  
afectación de otros órganos

- Afectación pulmonar
- ¿Neoplasia asociada?
- Afectación cardiológica, gastrointestinal...

## EL VALOR DE LOS ANTICUERPOS

- Detección de los anticuerpos
  - Especificidad
  - Test serológicos validados
  - Disponibilidad

go

a por

Grupos

Secciones

Capítulo

## Miositis

laboratorio: Inmunología VN

tema: [AUTOINMUNIDAD](#)

subtema: [VN-Autoinmunidad](#)

curso: B02000

temas: [Ac anti alanina-tRNA sintetasa \(PL-12\) \(DOT\)](#), [Ac anti Mi-2 \(DOT\)](#), [Ac anti Ku \(DOT\)](#), [Ac\(IgG\) anti Jo-1 \(DOT\)](#), [Ac anti SRP \(DOT\)](#), [Ac anti treonina-tRNA sintetasa \(PL-7\) \(DOT\)](#), [Ac anti OJ \(DOT\)](#), [Ac anti EJ \(DOT\)](#), [Ac\(IgG\) anti SSA/Ro-52 \(DOT\)](#), [Ac\(IgG\) anti PM-Scl-100 \(DOT\)](#), [Ac\(IgG\) anti PM-Scl-75 \(DOT\)](#)

requisitos: B. Alicuota (36-SuTubo2) Autoinmunidad HVN - B. Tubo vacío gelosa 13x100 marrón Tubo 2

duración: 1 día

observaciones:



## EL VALOR DE LOS ANTICUERPOS

- Detección de los anticuerpos
- Diferentes Ac-Antisintetasa:
  - Frecuencia
  - Fenotipos pronósticos



## EL VALOR DE LOS ANTICUERPOS

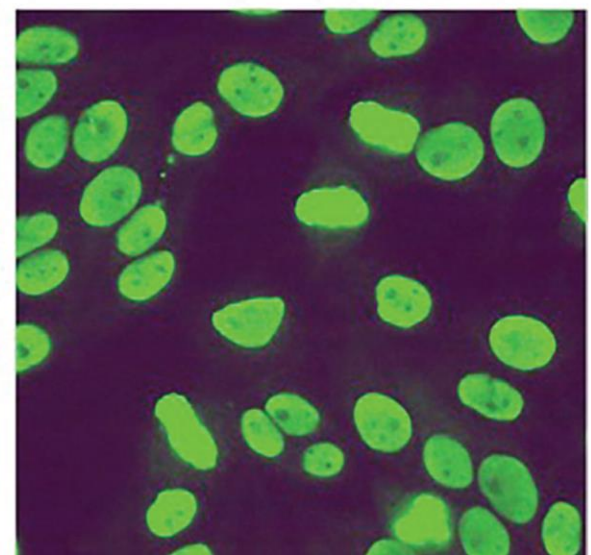
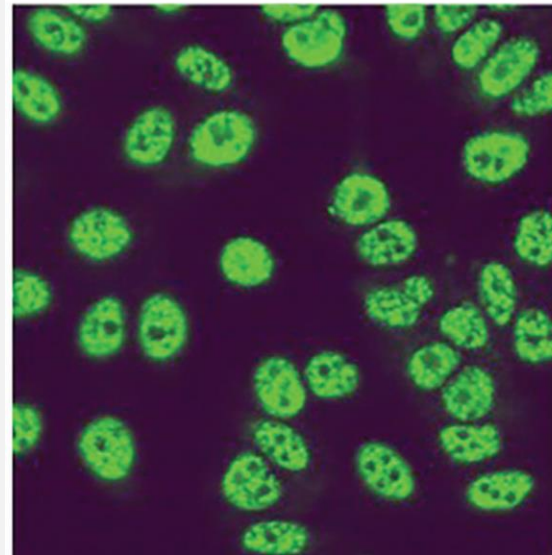
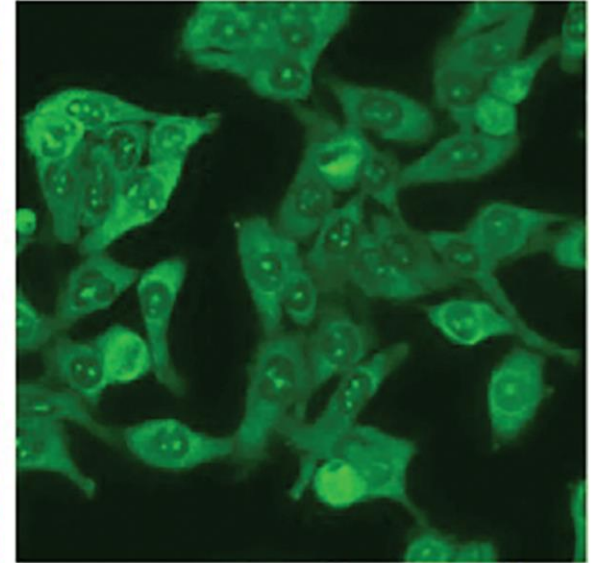
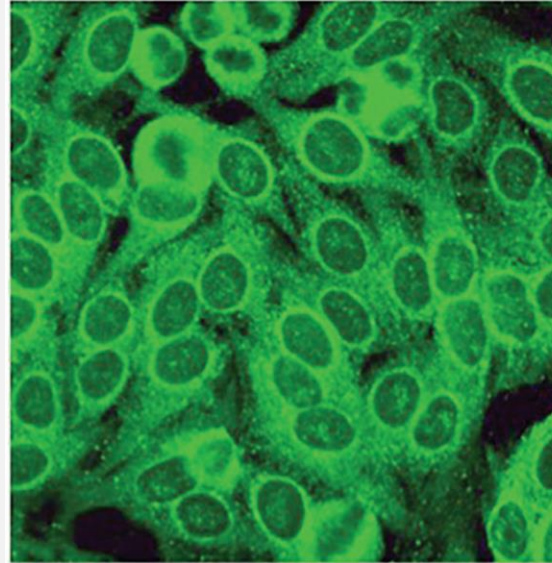
- Detección de los anticuerpos
- Diferentes Ac-Antisintetasa:
  - Frecuencia
  - Fenotipos pronósticos
- Implicación de los ANA → patrón citoplasmático

# PATRONES IFI ANA

A Negative Antinuclear Antibody Does Not Indicate  
Autoantibody Negativity in Myositis: Role of  
Anticytoplasmic Antibody as a Screening Test for  
Antisynthetase Syndrome

Rohit Aggarwal, Namrata Dhillon, Noreen Fertig, Diane Koontz, Zengbiao Qi,  
and Chester V. Oddis

*Accepted for publication October 19, 2016.*





## Examples illustrating the recommendations for reporting ANA test results

*Proposal 1: cytoplasmic & mitotic patterns considered ANA **positive***

*Proposal 2: cytoplasmic & mitotic patterns considered ANA **negative***

**A**

Assay: ANA on HEp-2 cells

Result: Negative

Advice: -

Assay: ANA on HEp-2 cells

Result: Negative

Advice: -

**B**

Assay: ANA on HEp-2 cells

Result: **Positive**, cytoplasmic speckled, 1:80

Advice: In case of suspicion of myositis, consider further testing for anti-synthetases, e.g. Jo-1

Assay: ANA on HEp-2 cells

Result: **Negative**, cytoplasmic speckled, 1:80

Advice: In case of suspicion of myositis, consider further testing for anti-synthetases, e.g. Jo-1

**C**

Assay: ANA on HEp-2 cells

Result: Positive, nuclear speckled, 1:160 and cytoplasmic reticular/AMA, 1:1280

Advice: In case of suspicion of autoimmune liver disease, consider confirmation of anti-mitochondrial antibodies

Assay: ANA on HEp-2 cells

Result: Positive, nuclear speckled, 1:160 and cytoplasmic reticular/AMA, 1:1280

Advice: In case of suspicion of autoimmune liver disease, consider confirmation of anti-mitochondrial antibodies

**D**

Assay: ANA on HEp-2 cells

Result: Positive, centromere, 1:1280 and nuclear homogeneous, 1:80

Advice: In case of suspicion of systemic sclerosis, consider confirmation of anti-CENP-B antibodies

Assay: ANA on HEp-2 cells

Result: Positive, centromere, 1:1280 and nuclear homogeneous, 1:80

Advice: In case of suspicion of systemic sclerosis, consider confirmation of anti-CENP-B antibodies

# TRATAMIENTO

- Miopatía, artritis
- EPID:
  - Ciclofosfamida
  - Corticoides
  - Ciclosporina
  - Tacrólimus
  - Biológicos: Rituximab

## The Journal of Rheumatology

Rituximab in the Treatment of Jo1 Antibody-associated Antisynthetase Syndrome: Anti-Ro52 Positivity as a Marker for Severity and Treatment Response

Jutta Bauhammer, Norbert Blank, Regina Max, Hanns-Martin Lorenz, Ulrich Wagner, Dietmar Krause and Christoph Fiehn

*Address correspondence to Prof. C. Fiehn, ACURA Centre for Rheumatic Diseases, Rotenbachtalstr. 5, 76530 Baden-Baden, Germany.*

*E-mail: c.fiehn@acura-kliniken.com*

*Accepted for publication April 20, 2016.*

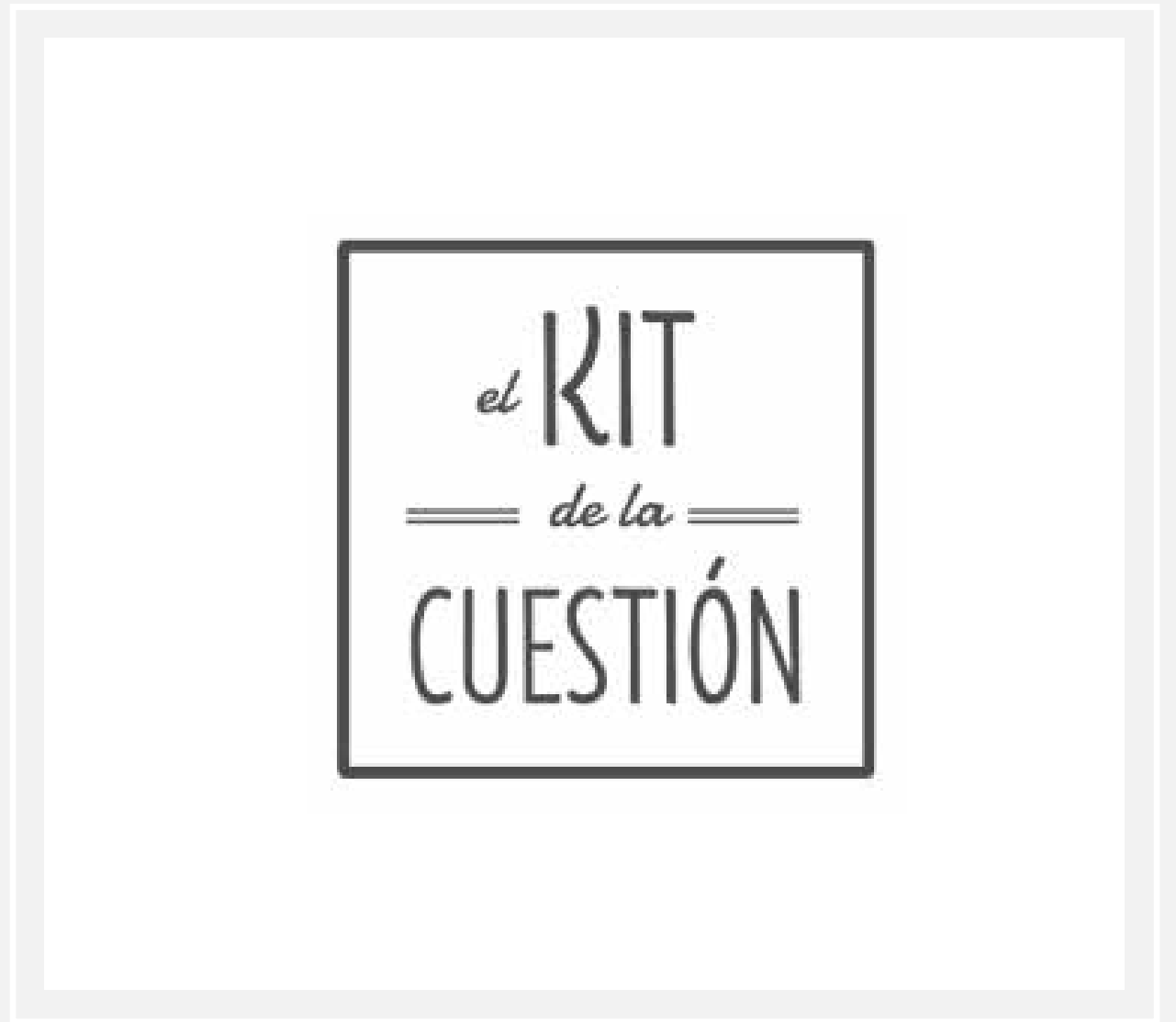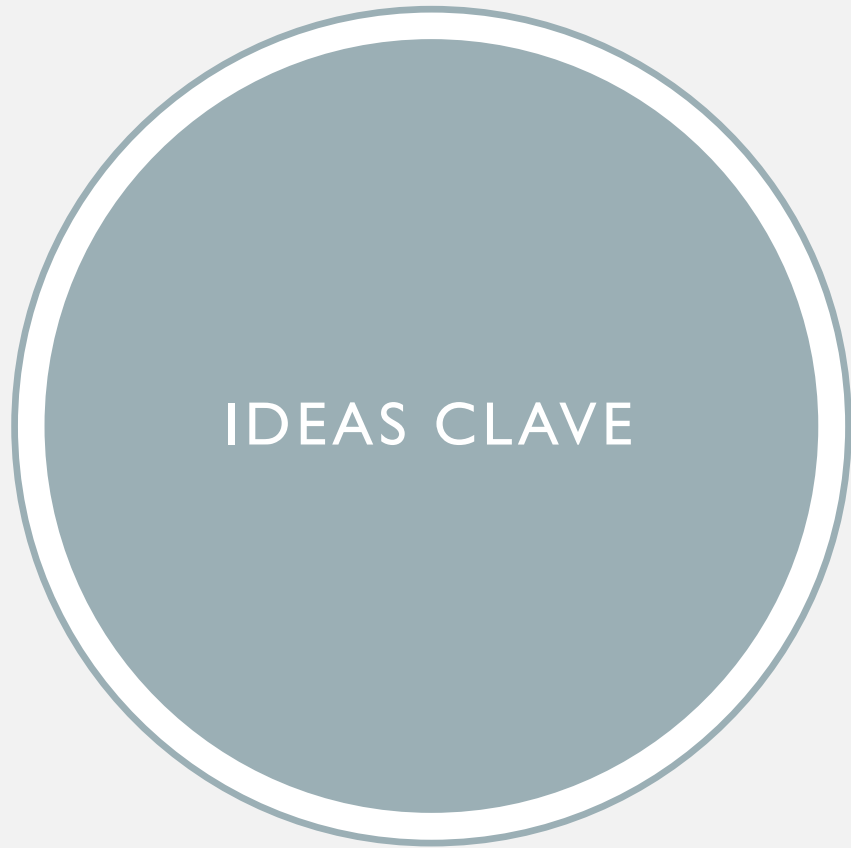## INTERSTITIAL, INFLAMMATORY, AND OCCUPATIONAL LUNG DISEASE

### The Diagnosis and Treatment of Antisynthetase Syndrome

*Leah J. Witt, MD,\* James J. Curran, MD,† and Mary E. Streck, MD\**

**Key Words:** antisynthetase syndrome, interstitial lung disease, idiopathic inflammatory myopathies, connective tissue disease, immunosuppression

*(Clin Pulm Med 2016;23:218–226)*



## IDEAS CLAVE

- EPI puede ser la primera manifestación de una enfermedad del tejido conectivo
- EPI + síndrome antisintetasa anti-Jo-1 (-): infradiagnosticado.
  - Sospecha diagnóstica activa en pacientes con EPID
  - Implicaciones terapéuticas
  - Implicaciones pronósticas
- EPI: manifestación extramuscular más frecuente → investigación y seguimiento
- El papel de los ANA → patrón citoplasmático
- Campos en estudio: nuevos anticuerpos, mejoras terapéuticas, factores etiopatogénicos y pronósticos

# REFERENCIAS



# BIBLIOGRAFÍA

- [1] A. Fischer, J. J. Swigris, R. Bois, D. Lynch, G. P. Downey, G. P. Cosgrove, S. K. Frankel, E. Fernandez-perez, J. Gillis, and K. K. Brown, "NIH Public Access," vol. 103, no. 11, pp. 1719–1724, 2010.
- [2] I. E. Lundberg and C. Grundtman, "Developments in the scientific and clinical understanding of inflammatory myopathies," vol. 10, pp. 1–10, 2008.
- [3] T. Takahashi, I. Wada, Y. Ohtsuka, M. Munakata, and Y. Homma, "Autoantibody to alanyl-tRNA synthetase in patients with idiopathic pulmonary fibrosis," pp. 642–653, 2007.
- [4] S. M. Levine, N. Raben, D. Xie, F. B. Askin, R. Tuder, M. Mullins, A. Rosen, and L. A. Casciola-rosen, "Novel Conformation of Histidyl – Transfer RNA Synthetase in the Lung The Target Tissue in Jo-1 Autoantibody – Associated Myositis," vol. 56, no. 8, pp. 2729–2739, 2007.
- [5] A. W. Friedman, I. N. Targoff, and F. C. Arnett, "Interstitial Lung Disease With Autoantibodies Against Aminoacyl-tRNA Synthetases in the Absence of Clinically Apparent Myositis," vol. 1, no. 1, pp. 459–467, 1996.
- [6] J. Bauhammer, N. Blank, R. Max, H. Lorenz, U. Wagner, D. Krause, C. Fiehn, J. Bauhammer, N. Blank, R. Max, H. Lorenz, U. Wagner, D. Krause, and C. Fiehn, "Rituximab in the Treatment of Jo1 Antibody – associated Antisynthetase Syndrome : Anti-Ro52 Positivity as a Marker for Severity and Treatment Response Rituximab in the Treatment of Jo1 Antibody – associated Antisynthetase Syndrome : Anti-Ro52 Positivity a," 2016.
- [7] A. C. Zamora, S. S. Hoskote, B. Abascal-bolado, D. White, C. W. Cox, J. H. Ryu, and T. Moua, "Clinical features and outcomes of interstitial lung disease in anti-Jo-1 positive antisynthetase syndrome," *Respir. Med.*, vol. 118, pp. 39–45, 2016.
- [8] P. Delaval and D. Montani, "Les manifestations pulmonaires du syndrome des antisynthetases Pulmonary manifestations of antisynthetase syndrome," *Rev. Mal. Respir.*, vol. 32, no. 6, pp. 618–628, 2015.
- [9] I. Marie, S. Josse, O. Decaux, S. Dominique, E. Diot, C. Landron, P. Roblot, S. Jouneau, P. Y. Hatron, K. P. Tiev, O. Vittecoq, D. Noel, L. Mouthon, J. Menard, and F. Jouen, "Autoimmunity Reviews Comparison of long-term outcome between anti-Jo1- and anti-PL7 / PL12 positive patients with antisynthetase syndrome," *Autoimmun. Rev.*, vol. 11, no. 10, pp. 739–745, 2012.
- [10] I. Marie, S. Josse, O. Decaux, E. Diot, C. Landron, P. Roblot, S. Jouneau, P. Y. Hatron, E. Hachulla, O. Vittecoq, J. Menard, F. Jouen, and S. Dominique, "European Journal of Internal Medicine Clinical manifestations and outcome of anti-PL7 positive patients with antisynthetase syndrome," *Eur. J. Intern. Med.*, vol. 24, no. 5, pp. 474–479, 2013.
- [11] R. Aggarwal, N. Dhillon, N. Fertig, D. Koontz, Z. Qi, V. Oddis, R. Aggarwal, N. Dhillon, N. Fertig, D. Koontz, Z. Qi, and C. V. Oddis, "A Negative Antinuclear Antibody Does Not Indicate Autoantibody Negativity in Myositis : Role of Anticytoplasmic Antibody as a Screening Test for Antisynthetase Syndrome A Negative Antinuclear Antibody Does Not Indicate Autoantibody Negativity in Myositis," 2016.
- [12] L. J. Witt, J. J. Curran, and M. E. Streck, "The Diagnosis and Treatment of Antisynthetase Syndrome," vol. 23, no. 5, pp. 218–226, 2016.
- [13] I. E. Lundberg, F. W. Miller, A. Tj, and M. Bottai, "Diagnosis and classification of idiopathic inflammatory myopathies," no. Dm, 2016.
- [14] G. La Torre and O. G. Carballo, "International consensus on ANA patterns ( ICAP ): the bumpy road towards a consensus on reporting ANA results," pp. 1–8, 2016.



GRACIAS

